Précis pratiques de rééducation

Bénédicte Forthomme

Rééducation raisonnée de l'épaule opérée et non opérée

5e édition

Éditions Frison-Roche

Précis pratiques de rééducation

Bénédicte Forthomme

Rééducation raisonnée de l'épaule opérée et non opérée

5e édition

Éditions Frison-Roche

Ce document est la propriété exclusive de Sergiu Mitroi (sergiumitroi@yahoo.com) - vendredi 22 novembre 2019 à 23h37

Rééducation raisonnée de l'épaule opérée et non opérée

La rééducation de l'épaule, détaillée dans ce livre pathologie par pathologie, occupe une place importante dans le traitement, tant conservateur que chirurgical, de l'ensemble des lésions de cette articulation complexe.

Les programmes rééducatifs proposés reposent sur plus de 150 illustrations et photographies en travail réel. Ils montrent que chaque lésion – atteinte des tendons de la coiffe des rotateurs ou atteinte neurologique, ou arthrose de l'épaule ou encore le traitement de la douleur – doit faire l'objet d'une prise en charge individualisée. Celle-ci, à son tour, favorisera la participation du patient et le rôle éducatif du professionnel de santé.

Tout l'intérêt de cet ouvrage novateur est d'avoir détaillé les différents protocoles rééducatifs en rapport avec les types de lésion concernés.

En rapprochant clinique et rééducation, ce livre qui est devenu une référence, intéressera l'ensemble de l'équipe rééducative qui, en cabinet ou à l'hôpital, doit assurer une rééducation dont le contenu est aujourd'hui scientifiquement établi et bien codifié.

Bénédicte Forthomme-Croisier est docteur en kinésithérapie de l'Université de Liège (Belgique). Elle est kinésithérapeute en chef au département de Médecine Physique et Réadaptation du CHU de Liège et professeur à l'Université de Liège.

5e édition

Ce document est la propriété exclusive de Sergiu Mitroi (sergiumitroi@yahoo.com) - vendredi 22 novembre 2019 à 23h37

Chez le même éditeur

- Bacchetta C., *Le corps souffrant et ses 106 points tendino-musculaires (TM)*, 2016
- Campignion Ph., *Respir-Actions. Programme d'Exercices et d'étude des mécanismes de la respiration,* 2012
- Calmels P., Béthoux F., *Guide des outils de mesure et d'évaluation en médecine physique et de réadaptation,* 2012
- Denys-Struyf G., *Le manuel du Méziériste,* 2 vol, 2004
- Desgrandchamps F., de Montebello Y.K., Métra A., *Cahier d'ostéopathie pelvi-périnéale. Tests et techniques de traitement des douleurs pelvi-périnéales chroniques (DPPC) chez l'homme*, 2017
- Fransoo P., *Le traitement actif du lombalgique,* 2012 ; *Examen clinique et traitement du cervicalgique,* 2008
- Guillarme L., *Rééducation thoraco-abdomino-pelvienne par le concept Abdo-Mg,* 2e ed 2011 ; *L'accouchement nouvelle méthode. 3 mois pour se préparer, 3 mois pour récupérer*, 2015
- Hassid N., Hennaux C., Van Nechel C., *La rééducation vestibulaire,* 2009
- Jeandel Cl., *Podologie du sujet âgé,* 2004
- Kern P., *Cahier d'ostéopathie crânienne. 100 techniques pour corriger les dysfonctions crâniennes*, 2015
- Mach-Houty A., *L'ostéopathie, preuves à l'appui,* 2014
- Schroth K., *Traitement tridimensionnel de la scoliose. Méthode de kinésithérapie spécifique pour la correction des déformations vertébrales,* 2012
- Vanvelcenaher J, *Restauration fonctionnelle du rachis dans les*

lombalgies chroniques, 2003

• Vanderhaegen J. C., *La scoliose idiopathique,* 2000

• Willem G., *Le diagnostic en posturologie. Une approche globale en kinésithérapie, orthoptie, podologie, odontologie*, 2e éd., 2017 ; *Palpation subtile des points d'acupuncture*, 2e éd., 2017

• Xhardez Y., Cloquet V., *Verrouillage et protection de la colonne dorso-lombaire,* 2009

Ce document est la propriété exclusive de Sergiu Mitroi (sergiumitroi@yahoo.com) - vendredi 22 novembre 2019 à 23h37

Bénédicte FORTHOMME

Rééducation raisonnée de l'épaule opérée et non opérée

5e édition revue et augmentée

Éditions Frison-Roche

Ce document est la propriété exclusive de Sergiu Mitroi (sergiumitroi@yahoo.com) - vendredi 22 novembre 2019 à 23h37

Collection « Précis pratiques de rééducation »
Direction scientifique : Yves Xhardez

Dessins : Carole Fumat

© Éditions FRISON-ROCHE, 19 rue des Lyanes, 75020 Paris,
2002, 2004, 2009, 2014, 2017
infos@editions-frison-roche.com - www.editions-frison-roche.com

La loi du 11 mars 1957 n'autorisant, aux termes des alinéas 2 et 3 de l'article 41, d'une part, que les « copies ou reproductions strictement réservées à l'usage privé du copiste et non destinées à une utilisation collective » et, d'autre part, que les analyses et les courtes citations dans un but d'exemple et d'illustration, « toute représentation ou reproduction intégrale, ou partielle, faite sans le consentement de l'auteur ou de ses ayants droit ou ayants cause, est illicite » (alinéa 1er de l'art. 40). Cette représentation ou reproduction, par quelque procédé que ce soit, constituerait donc une contrefaçon sanctionnée par les articles 425 et suivants du Code pénal.

ISSN 1147-5072
ISBN numérique : 978-2-87671-604-9

Ce document est la propriété exclusive de Sergiu Mitroi (sergiumitroi@yahoo.com) - vendredi 22 novembre 2019 à 23h37

Mes remerciements s'adressent à mon mari, le Professeur Croisier.
Ses compétences scientifiques et son charisme
m'ont aidée tout au long de la rédaction de cet ouvrage.

Je remercie le Professeur Crielaard
pour le temps qu'il m'a consacré
et ses conseils toujours précis et judicieux.

J'exprime ma gratitude au Professeur Huskin,
Chirurgien orthopédique, pour la confiance qu'il m'a accordée
régulièrement et depuis plusieurs années.

Mme Depaifve et M. Wolf ont contribué à l'élaboration technique
de ce travail, je leur témoigne ici ma reconnaissance.

Ce document est la propriété exclusive de Sergiu Mitroi (sergiumitroi@yahoo.com) - vendredi 22 novembre 2019 à 23h37

TABLE DES MATIÈRES

PRÉFACE

1. INTRODUCTION

2. ANATOMIE ET BIOMÉCANIQUE
Le complexe articulaire de l'épaule
L'articulation scapulo-humérale
Surfaces articulaires
Moyens d'union
Mouvements
L'articulation acromio-claviculaire
Surfaces articulaires
Moyens d'union
Mouvements
L'articulation sterno-costo-claviculaire
Surfaces articulaires
Moyens d'union
Mouvements
L'articulation sous-deltoïdienne
L'articulation scapulo-thoracique
Mouvements rotatoires de la scapula
Sonnette latérale (externe)
Sonnette médiale (interne)
Physiologie articulaire
Mouvement d'abduction
de 0° à 90°

de 90° à 150°
de 150° à 180°
Mouvement de flexion
de 0° à 50-60°
de 60° à 120°
de 120° à 180°
Muscles de l'épaule
Description
• Trapèze - *trapezius*
Actions
Innervation
• Grand dorsal (GD) - *latissimus dorsi*
Actions
Innervation
• Grand pectoral (GP) - *pectoralis major*
Actions
• Petit pectoral - *pectoralis minor*
Actions
Innervation
• Deltoïde - *deltoideus*
Actions
Innervation
• Coraco-brachial - *coracobrachialis*
Actions
Innervation
• Biceps brachial - *biceps brachii*
Actions
Innervation
• Triceps brachial - *triceps brachii*
Actions
Innervation
• Supra-épineux (Sus-épineux) - *supraspinatus*

Actions
Innervation
• Infra-épineux (Sous-épineux) - *infraspinatus*
Actions
Innervation
• Petit rond - *teres minor*
Actions
Innervation
• Grand rond - *teres major*
Actions
Innervation
• Subscapulaire (Sous-scapulaire) - *subscapularis*
Actions
Innervation
• Dentelé antérieur (Grand dentelé) - *serratus anterior*
Actions
Innervation
• Rhomboïde - *rhomboideus*
Actions
Innervation
• Élévateur de la scapula (Angulaire de l'omoplate) - *levator scapulae*
Actions
Innervation

3. CONFLITS ET ATTEINTES TENDINEUSES

Généralités
Introduction
Définitions : tendinopathie par conflit extra- ou intra-articulaire
1. Conflits extra-articulaires
Le conflit antéro-supérieur (Neer - Impingement syndrome)
Le conflit antéro-médial (interne)

2. Conflits intra-articulaires
Le conflit postéro-supérieur (Walch) (« Internal Impingement »)
Le conflit antéro-médial (interne)
Étiologies
Facteurs extrinsèques de la tendinopathie
a) Facteurs anatomiques
b) Facteurs dynamiques
c) Modification de la mobilité gléno-humérale passive
Facteurs intrinsèques de la tendinopathie
a) Âge et surcharge
b) Vascularité
Évaluation clinique des signes de conflit et tendineux
Rôle de la coiffe des rotateurs
Rôle des stabilisateurs extrinsèques
Quelques définitions supplémentaires
a) Plan de la scapula
b) « Zéro position »
c) Voies de passage
Conflit et isocinétisme
Rééducation de la tendinopathie de la coiffe non opérée
Rééducation des ruptures de coiffe non opérées
Acromioplastie antéro-inférieure, sans réparation tendineuse
Rééducation après acromioplastie
Réparation des ruptures tendineuses de la coiffe des rotateurs
Rééducation après sutures de la coiffe des rotateurs
Phase 1 (phase de contention thoraco-brachiale) : J1 - J45
J1-J7
J7-J45
Phase 2 (phase de sevrage de la contention) : semaines 6 à 8
Phase 3 (phase de récupération fonctionnelle) : après 8 semaines

4. COMPLICATIONS

Tendinite calcifiante
Rééducation de la tendinite calcifiante
Capsulite rétractile
Les trois stades de la capsulite rétractile (de 2 à 36 mois)
Rééducation de la capsulite rétractile
Au stade 1
Au stade 2
Au stade 3
L'algoneurodystrophie, syndrome douloureux régional complexe (SDRC)
Rééducation de l'AND ou du SDRC
Pathologies du tendon du chef long du biceps

5. ATTEINTES NEUROLOGIQUES
Pathologie du nerf supra (sus)-scapulaire
Rééducation du syndrome canalaire
Autres atteintes périphériques
Syndrome de Parsonage et Turner
Atteintes du nerf axillaire (circonflexe) ou du nerf musculo-cutané
Atteinte du nerf du dentelé antérieur (grand dentelé)

6. LES INSTABILITÉS DE L'ÉPAULE
Instabilités antérieures
La stabilité passive
La stabilité active
Évaluation clinique de l'instabilité antéro-inférieure
Épaule instable et isocinétisme
Luxation antérieure traumatique de l'épaule
Les lésions osseuses
Les lésions ligamentaires
Les lésions associées
Rééducation des luxations antérieures non opérées
Programme rééducatif

Épaule douloureuse instable (traumatique ou atraumatique)
Chirurgie de l'instabilité antéro-interne
Rééducation des luxations antérieures opérées
Immobilisation
Rééducation
Chirurgie « anatomique » de type Bankart (arthroscopie)
Semaine 1
Semaine 2 à semaine 6 (sevrage de l'attelle à 4 semaines)
Semaine 6 à semaine 12
Semaine 12 à 4e mois
Chirurgie de type Latarjet (butée osseuse préglénoïdienne)
Semaine 1 à semaine 3
Semaine 3 à semaine 6 (sevrage de l'attelle à 3 semaines)
Semaine 6 à semaine 16
Instabilités postérieures
Lésions du bourrelet glénoïdal
Lésions du bourrelet antéro-inférieur
Lésions du bourrelet antéro-supérieur
Lésions du bourrelet postéro-inférieur
Lésions du bourrelet postéro-supérieur
luxations acromio-claviculaires
Définition et classification
Traitement conservateur ou chirurgical
Syndrome des « deux bouts » de la clavicule

7. DYSKINÉSIES SCAPULAIRES

8. L'ARTHROSE DE L'ÉPAULE
Généralités
Définition
Mécanismes physiopathologiques et étiologies
Arthrose primitive
Arthrose secondaire

Expression clinique et diagnostic
Traitement de l'omarthrose
Arthrose acromio-claviculaire
La prothèse d'épaule
Indications
Types de prothèses
Prothèses humérales simples
Prothèses totales
Prothèses inversées
Rééducation après prothèse totale d'épaule
Immobilisation
Phases rééducatives (sans suture de coiffe associée)
Phase I : phase de récupération des amplitudes passives (J 1 → J 21)
Phase II : phase de récupération des amplitudes actives (J 21 → J 45)
Phase III : phase de réadaptation fonctionnelle (après J 45)
Résultats

9. CONCLUSION

10. EXERCICES PROPOSÉS

BIBLIOGRAPHIE

Ce document est la propriété exclusive de Sergiu Mitroi (sergiumitroi@yahoo.com) - vendredi 22 novembre 2019 à 23h37

PRÉFACE

Depuis une quinzaine d'années, l'évolution des connaissances dans le domaine de la pathologie de l'épaule et de sa rééducation a connu un développement considérable.

Dans un ouvrage clair et précis, tout en restant synthétique et remarquablement illustré, Madame Bénédicte Forthomme, Docteur en kinésithérapie, kinésithérapeute en chef (Service de Médecine Physique du CHU de Liège) et professeur à l'Université de Liège, est parvenue à rendre compte des prodigieuses avancées de cette médecine.

Ce livre a atteint ses deux objectifs :

► répondre à une nécessaire actualisation des connaissances théoriques et pratiques ;

► apporter au lecteur une synthèse remarquable et didactique, illustrant les progrès accomplis.

On peut affirmer que cet ouvrage qui va à l'essentiel arrive à un moment opportun pour faire le point sur les nombreuses pathologies de l'épaule. Il permettra aux lecteurs intéressés (kinésithérapeutes, médecins spécialistes en Médecine Physique, Rhumatologues, Chirurgiens Orthopédiques, Médecins du Sport) de s'enrichir au contact des multiples aspects de ce vaste domaine passionnant que constituent la pathologie de l'épaule et sa rééducation.

Professeur J.-M. Crielaard
Service de Médecine Physique
CHU du Sart Tilman, Liège (Belgique)

Ce document est la propriété exclusive de Sergiu Mitroi (sergiumitroi@yahoo.com) - vendredi 22

novembre 2019 à 23h37

1 - INTRODUCTION

Les douleurs d'épaule représentent un motif de consultation particulièrement fréquent. La complexité anatomique de cette articulation la rend vulnérable et prédispose à de nombreuses pathologies. Les données anatomiques sont éloquentes : cinq articulations mobilisées par 19 muscles constituent le complexe de l'épaule. La conformation des surfaces articulaires autorise de surcroît les mouvements les plus amples du corps.

Sur base d'un examen clinique spécifique, le médecin pose le diagnostic et oriente la prise en charge rééducative. Le programme rééducatif établi par le kinésithérapeute se doit d'être individualisé. La connaissance approfondie de la biomécanique de l'épaule et des facteurs étiopathogéniques s'avère indispensable afin de développer un soin non stéréotypé.

- ► L'atteinte des tendons de la coiffe des rotateurs dans l'espace sous-coracoacromial exige l'apprentissage d'exercices augmentant cet espace. Les techniques proprioceptives permettent le transfert de ce dégagement dans le geste ; elles s'accompagnent d'un rééquilibrage dynamique des muscles scapulaires afin de restaurer un rythme scapulo-huméral adéquat. Néanmoins, la chirurgie représente parfois le choix thérapeutique ultime. La rééducation post-chirurgicale apparaît bien codifiée, selon une chronologie répondant à la cicatrisation des structures traitées.
- ► Les 3 degrés de liberté combinés au peu de congruence des surfaces articulaires rendent l'épaule potentiellement instable. Les différentes formes d'instabilité se traduisent par des signes cliniques précis. La prise en charge rééducative vise à suppléer le manque de stabilité passive par une contention musculaire active efficace. En cas d'échec du traitement conservateur, l'orientation chirurgicale impose des délais stricts

indispensables à la consolidation des structures stabilisatrices mises en place.

- La dégradation articulaire aboutit, au stade le plus avancé, au remplacement prothétique, suivi d'une prise en charge raisonnée. L'objectif sera de préserver la fonction quotidienne et de lutter contre les phénomènes algiques.

Cet ouvrage propose, pour les principales pathologies de l'épaule, un rappel théorique précis argumentant des programmes rééducatifs adaptés à chaque lésion et régulièrement illustrés.

Le thérapeute organisera, à partir de ces notions, une rééducation critique répondant de façon optimale aux objectifs de terrain.

Ce document est la propriété exclusive de Sergiu Mitroi (sergiumitroi@yahoo.com) - vendredi 22 novembre 2019 à 23h37

2 - ANATOMIE ET BIOMÉCANIQUE*

LE COMPLEXE ARTICULAIRE DE L'ÉPAULE

L'épaule apparaît comme l'articulation la plus mobile du corps humain. Elle possède trois degrés de liberté et se mobilise dans les trois plans de l'espace, grâce à trois axes principaux :

- L'axe transversal autorise la flexion – extension dans le plan sagittal.
- L'axe antéro-postérieur permet l'abduction – adduction dans le plan frontal.
- L'axe vertical correspond à l'abduction – adduction selon le plan horizontal.

Par ailleurs, l'axe longitudinal de l'humérus autorise les rotations interne et externe *(Fig. 1, 2)*.

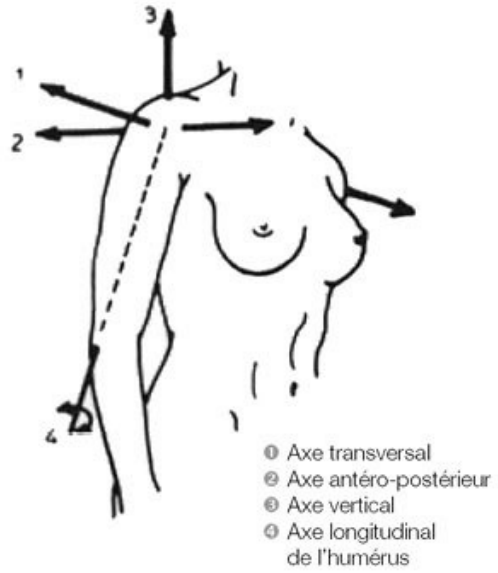

Fig. 1 : Axes de mobilité de l'épaule (d'après Kapandji)

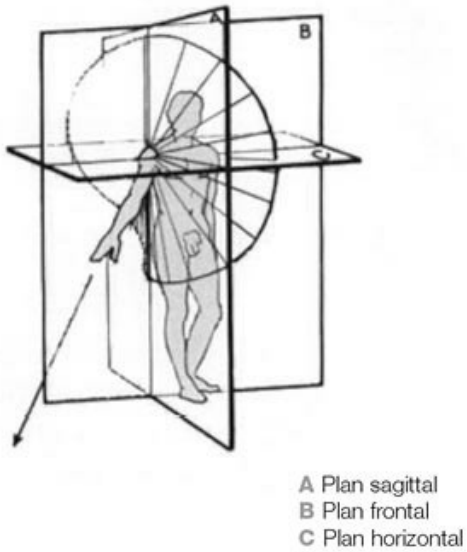

Fig. 2 : Plans de mobilisation de l'épaule (d'après Kapandji)

L'épaule est en réalité constituée de cinq articulations formant un « complexe articulaire ». Parmi elles, trois représentent des articulations vraies, deux de simples plans de glissement *(Fig. 3)*.

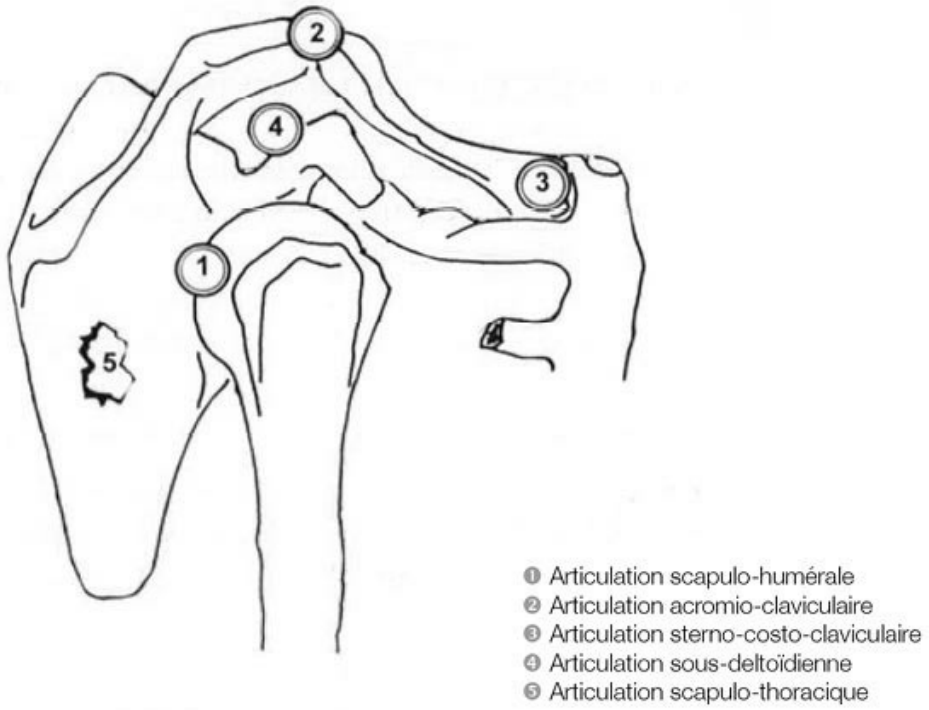

Fig. 3 : Complexe articulaire de l'épaule (d'après Kapandji)

Les **articulations** (contact de deux surfaces de glissement cartilagineuses) se nomment :

► L'articulation scapulo-humérale (gléno-humérale).
► L'articulation acromio-claviculaire.
► L'articulation sterno-costo-claviculaire.

Les **plans de glissement** (« articulation » au sens physiologique et non anatomique) représentent :

► L'articulation sous-deltoïdienne.
► L'articulation scapulo-thoracique.

Les cinq composantes du complexe articulaire de l'épaule fonctionnent simultanément au cours du mouvement, suivant des proportions et des chronologies variables.

L'articulation scapulo-humérale

Surfaces articulaires

Les surfaces sont sphériques, caractéristiques d'une énarthrose (articulation à trois axes et à trois degrés de liberté). La tête de l'humérus et la cavité glénoïdale de la scapula ne correspondent pas parfaitement : la première représente une portion de sphère deux fois plus étendue que la deuxième, cette dernière demeurant très peu profonde et de forme ovoïde à grosse extrémité inférieure. La présence du bourrelet glénoïdal fibro-cartilagineux améliore légèrement la concordance entre les deux surfaces *(Fig. 3, 21)*.

Moyens d'union

La capsule articulaire est lâche et renforcée en avant par :

► **Le ligament coraco-huméral :** étendu du processus coracoïde d'où il se divise en deux faisceaux jusqu'au tubercule majeur (trochiter) et au tubercule mineur (trochin) *(Fig. 4, 21)*.

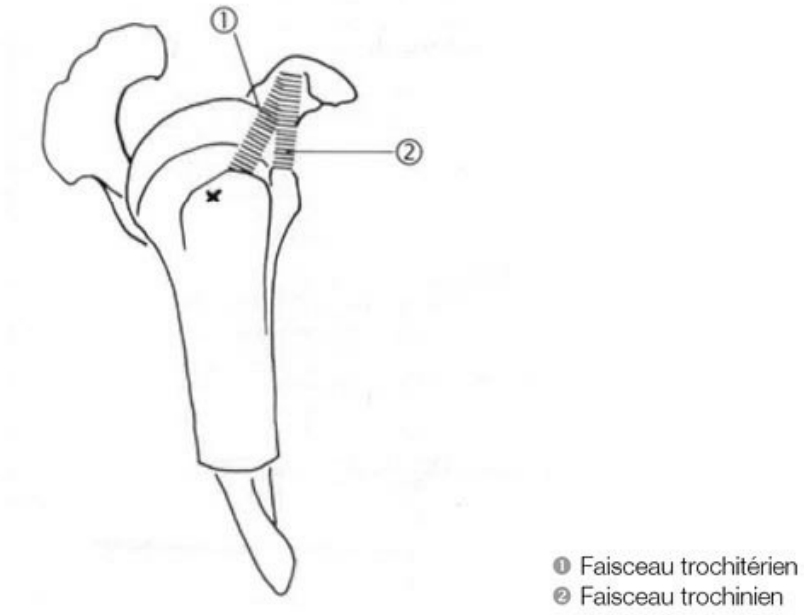

Fig. 4 : Ligament coraco-huméral (d'après Kapandji)

Le ligament coraco-huméral se tend, par son faisceau s'insérant sur le

tubercule mineur, lors de l'extension, et par son faisceau s'insérant sur le tubercule majeur, lors de la flexion. De plus, il se met en tension lors de la rotation externe coude au corps, une rupture du ligament coraco-huméral se traduisant par une amplitude anormalement majorée en rotation externe à 0° d'abduction. Ce ligament joue également un rôle suspenseur de la tête de l'humérus et limite ainsi la subluxation inférieure lors de la traction verticale du bras.

► **Le ligament gléno-huméral** s'étend de la partie supérieure du rebord glénoïdal à l'humérus. Il est constitué de trois faisceaux : supérieur, moyen et inférieur. L'ensemble dessine un Z étalé sur la face antérieure de la capsule *(Fig. 5, 21)*.

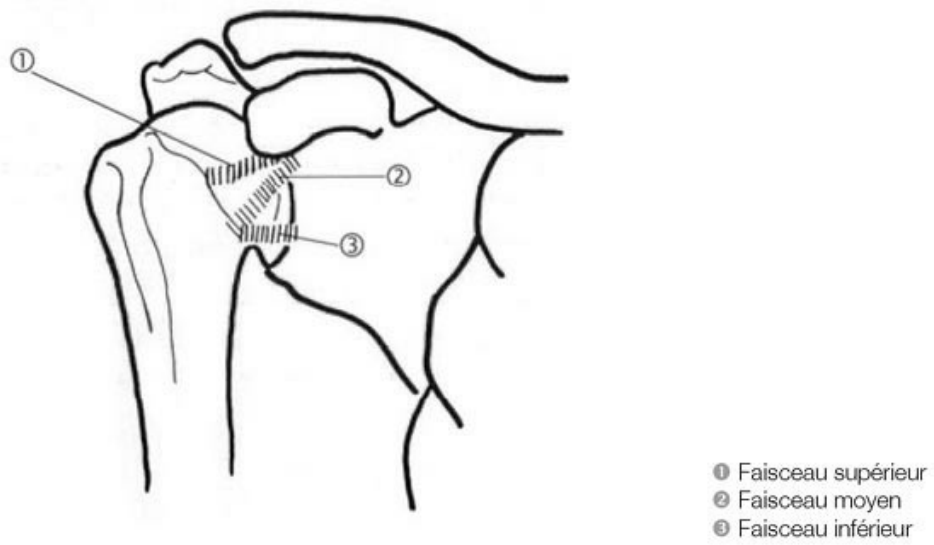

Fig. 5 : Ligament gléno-huméral (d'après Kapandji)

Le ligament gléno-huméral voit ses faisceaux moyen et inférieur se tendre lors de l'abduction. La tension maximale des ligaments, associée à la plus grande surface possible de contact des cartilages articulaires (le rayon de courbure de la tête de l'humérus est légèrement plus grand en haut qu'en bas), font de l'abduction **la position de verrouillage** de l'épaule.

La rotation externe tend les trois faisceaux du ligament. La rotation interne les détend.

Mouvements

La flexion, l'extension, l'abduction, l'adduction, la rotation interne, la rotation externe et la circumduction représentent les mouvements possibles. La laxité de la capsule et le peu de profondeur de la cavité glénoïdale leur assurent une amplitude notable, accrue par les déplacements de la ceinture scapulaire.

L'articulation acromio-claviculaire

Surfaces articulaires

Les surfaces planes ou légèrement convexes correspondent à une **arthrodie.** La face de l'acromion regarde en haut et en dedans, tandis que la facette de la clavicule s'oriente en bas. La clavicule repose donc sur l'acromion. Dans un tiers des cas, un fibro-cartilage interarticulaire rétablit la congruence des surfaces articulaires *(Fig. 3)*.

Moyens d'union

Un puissant **ligament acromio-claviculaire** renforce la capsule articulaire dans sa partie supérieure. En outre, la capsule est unie au processus (apophyse) coracoïde de la scapula par deux ligaments extrinsèques à l'articulation disposés en deux plans perpendiculaires : **le ligament conoïde** et l**e ligament trapézoïde.** Ils limitent les mouvements, dans le plan vertical, entre la clavicule et la scapula : le ligament conoïde se tend lors de l'ouverture de l'angle entre la clavicule et la scapula, tandis que le ligament trapézoïde se tend lors de la fermeture de cet angle *(Fig. 6)*.

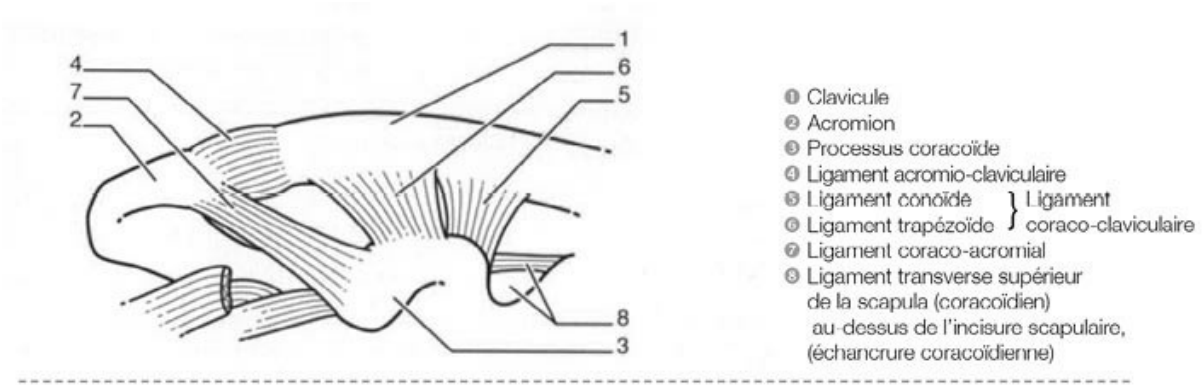

Fig. 6 : Articulation acromio-claviculaire (d'après Netter)

Mouvements

Les mouvements de l'articulation acromio-claviculaire consistent en de simples glissements, permettant à la scapula de basculer sur la paroi thoracique, soit vers l'avant, soit vers l'arrière, et vers le haut ou vers le bas. L'articulation autorise également la rotation antérieure et postérieure autour d'un axe passant par l'articulation. Ces différents mouvements apparaissent associés aux mouvements rotatoires de la scapula.

L'articulation sterno-costo-claviculaire

Surfaces articulaires

Les deux surfaces, qualifiées de « **toroïdes négatives** », ont la forme d'une selle.

L'extrémité médiale (interne) de la clavicule porte une facette plus ou moins plane, à grand axe antéro-postérieur, prolongée en bas par une facette horizontale répondant à la face supérieure du premier cartilage costal.

La facette sternale, moins étendue, apparaît concave du haut en bas et convexe d'avant en arrière. Les surfaces claviculaires et sternales ne correspondent pas totalement mais un disque de fibrocartilage ou ménisque rétablit la concordance articulaire *(Fig. 3)*.

Moyens d'union

La capsule est renforcée par le **ligament sterno-claviculaire,** doublé par

le **ligament interclaviculaire** en haut et le **ligament costo-claviculaire** entre la face supérieure de la première côte et la clavicule en bas. Ces ligaments limitent les mouvements de la clavicule dans le plan horizontal et dans le plan frontal *(Fig. 7)*.

Mouvements

Cette articulation autorise les mouvements d'élévation, abaissement, projection en avant et en arrière de la clavicule. Elle intervient également dans les mouvements verticaux et horizontaux de la scapula sur le gril costal.

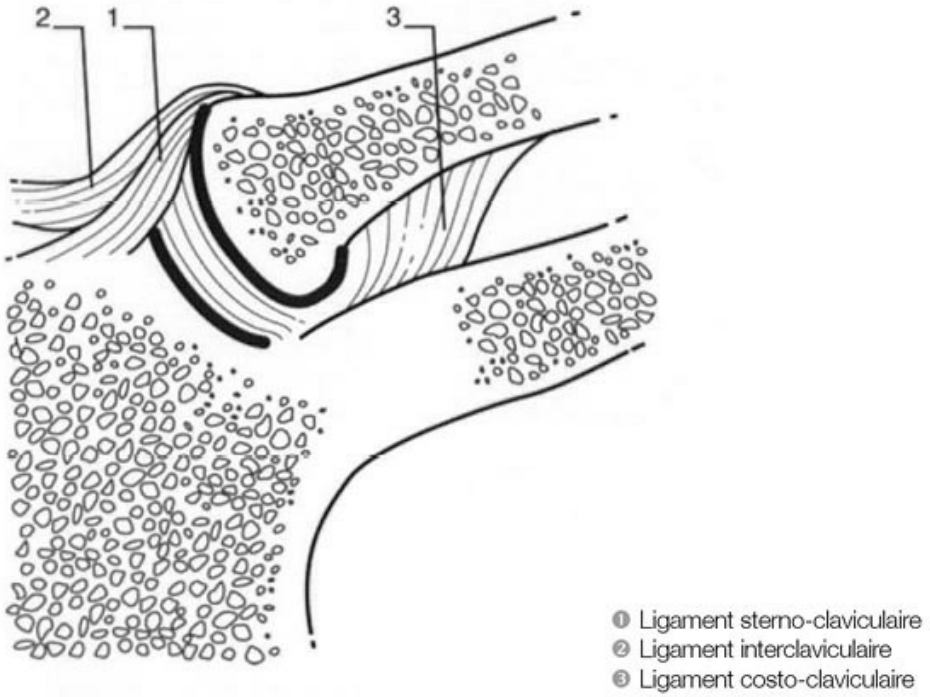

Fig. 7 : Articulation sterno-costo-claviculaire (d'après Kapandji)

L'articulation sous-deltoïdienne

Il correspond à une surface de glissement entre le deltoïde et la coiffe des rotateurs (supra-épineux, infra-épineux, petit rond, subscapulaire et le tendon du chef long du biceps). La **bourse séreuse subacromio-deltoïdienne** occupe cet espace. L'intervalle radiologique entre la tête de

l'humérus et l'acromion représente 6,6 à 13,8 mm chez l'homme et 7,1 à 11,9 mm chez la femme *(Fig. 18, 15, 3)*.

L'articulation scapulo-thoracique

Deux espaces de glissement composent cette « fausse » articulation *(Fig. 8, 3) :*

- ► **Espace omo-sératique :** entre la scapula, matelassée du muscle subscapulaire, et le dentelé antérieur (grand dentelé).
- ► **Espace thoraco-sératique :** entre la paroi thoracique et le dentelé antérieur.

Certains **ligaments** insérés sur la scapula n'ont pas de rôle mécanique majeur mais interviennent dans l'étiologie de certaines pathologies de l'épaule :

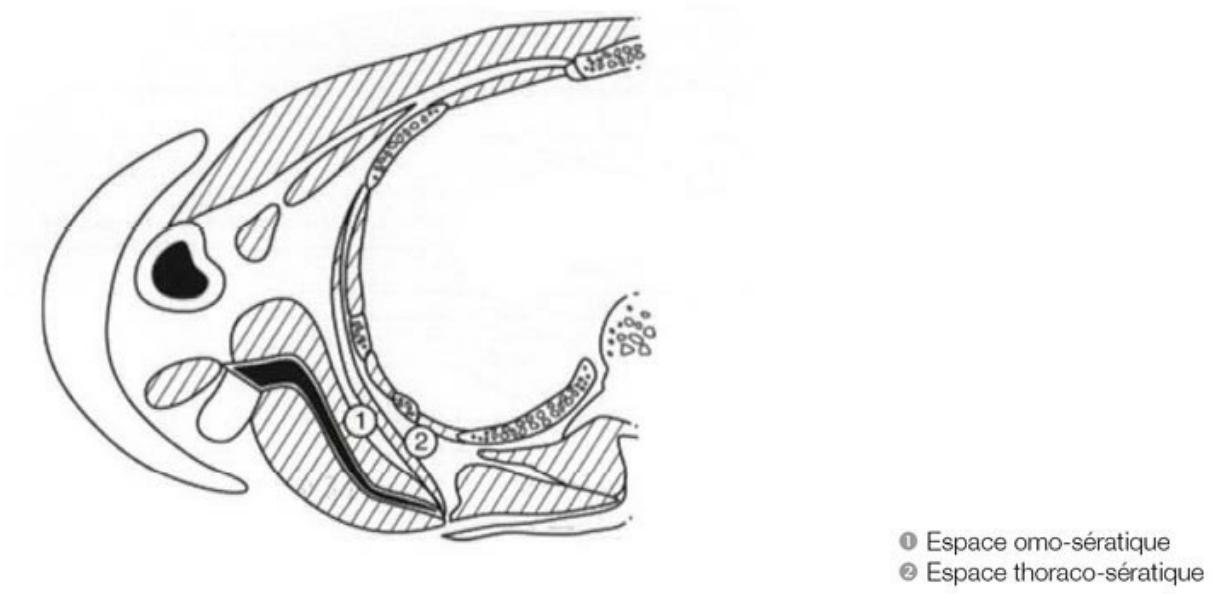

Fig. 8 : Articulation scapulo-thoracique (d'après Leroy)

- ► **Le ligament coraco-acromial :** entre l'acromion et le processus coracoïde il ferme la coulisse du supra-épineux *(Fig. 6, 9, 15, 17, 18) ;* il pourrait cependant participer à la stabilisation antéro-supérieure de la tête de l'humérus dans les ruptures massives de coiffe. Le ligament coraco-acromial pourrait également se comporter comme sangle active

s'opposant aux forces musculaires divergentes s'exerçant sur ses insertions (le chef court du biceps sur le processus coracoïde et le trapèze sur l'extrémité acromiale).

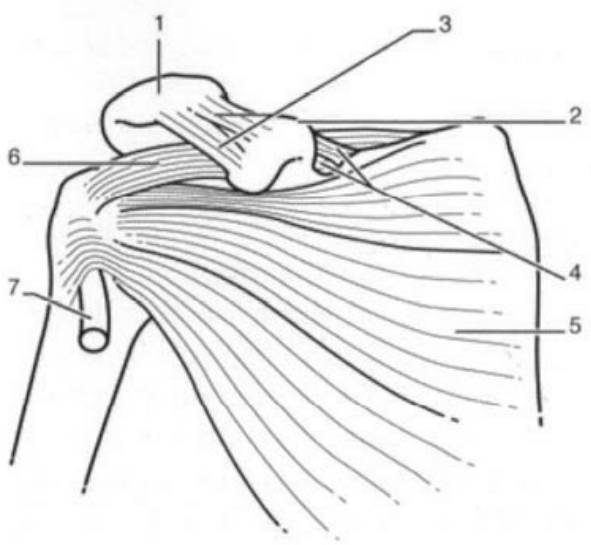

❶ Acromion
❷ Processus coracoïde
❸ Ligament coraco-acromial
❹ Ligament transverse supérieur de la scapula (coracoïdien) (ferme lincisure scapulaire)
❺ Muscle subscapulaire
❻ Muscle supra-épineux
❼ Tendon du chef long du biceps

Fig. 9 : Articulation scapulo-humérale : vue antérieure (d'après Netter)

► **Le ligament transverse supérieur de la scapula** tendu d'un bord à l'autre de l'incisure scapulaire (échancrure coracoïdienne) *(Fig. 9, 6, 10)*.

► **Le ligament transverse inférieur de la scapula (spino-glénoïdien),** tendu entre l'épine scapulaire et le rebord glénoïdal postérieur *(Fig. 10)*.

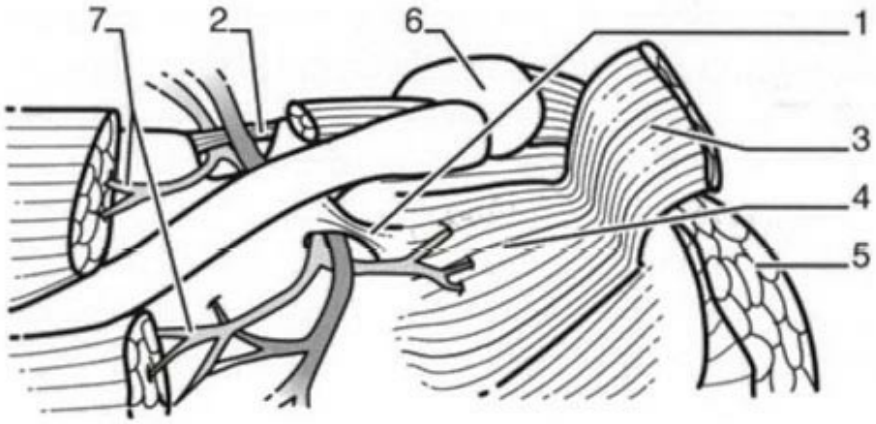

❶ Ligament transverse inférieur de la scapula
❷ Ligament transverse supérieur de la scapula (coracoïdien)
❸ Tendon de l'infra-épineux
❹ Capsule articulaire (vue postérieure)
❺ Deltoïde
❻ Acromion
❼ Nerf supra-scapulaire

Fig. 10 : Articulation scapulo-humérale : vue postérieure (d'après Netter)

Mouvements rotatoires de la scapula

L'observation visuelle clinique de la position de la scapula sur le thorax lors des mouvements du bras permet d'identifier facilement les sonnettes latérale (externe) et médiale (interne).

Sonnette latérale (externe)

Ce mouvement correspond à une bascule de la scapula vers le haut : l'angle inférieur se porte en-dehors, l'angle externe s'élève et la cavité glénoïdale s'oriente vers le haut. Le glissement s'effectue sous l'action du trapèze (faisceaux supérieur et inférieur) et du dentelé antérieur. Cette sonnette latérale accompagne et conditionne les mouvements de flexion, d'abduction et de rotation interne.

Sonnette médiale (interne)

Il s'agit d'une bascule de la scapula vers le bas : l'angle inférieur se porte en dedans, l'angle supéro-externe s'abaisse et la cavité glénoïdale s'oriente vers le bas. Le mouvement répond à l'action du rhomboïde, de l'élévateur de la scapula (angulaire de l'omoplate), du sous-clavier et du petit pectoral.

La sonnette médiale accompagne les mouvements d'extension, d'adduction et de rotation externe.

Grâce à l'évolution technologique actuelle, l'analyse tridimensionnelle permet de préciser particulièrement l'ensemble des mouvements rotatoires scapulaires accompagnant la mobilisation du bras. En effet, la scapula présente en fait **3 mouvements rotatoires** organisés autour de 3 axes : **le tilt antérieur ou postérieur,** mouvement autour d'un axe X passant par l'épine de la scapula, **les sonnettes médiale (interne) et latérale (externe)** par rapport à un axe Y antéro-postérieur et **la rotation médiale (interne) ou latérale (externe)** autour de l'axe Z vertical.

D'après Ludewig *et al.* (1996, 2000), la scapula décrit, lors de l'élévation du bras jusqu'à 140°, une sonnette latérale (externe) moyenne de 34°, un tilt postérieur de 15° et une rotation latérale (externe) de 13°. Plus récemment, McClure *et al.* (2009) confirment le rythme scapulo-thoracique physiologique par l'analyse tridimensionnelle lors de l'élévation du bras dans le plan scapulaire. La scapula effectue alors une sonnette latérale (externe) de 50°+/–5°, un tilt postérieur de 30°+/–13° et une rotation latérale (externe) de 24°+/–13°.

Ces auteurs observent un minimum de mouvement de la scapula lors de l'élévation humérale de 30° à 60° (une légère sonnette médiale semble parfois décrite au début du mouvement du bras), lequel est suivi d'une sonnette latérale continue au-delà de 90°. La sonnette médiale s'avère régulière lors de l'abaissement du bras.

Kibler (1998) et Burkhart *et al.* (2000) décrivent des « dyskinésies scapulaires » associées à certaines pathologies d'épaule. Ce nouveau concept sera décrit et développé dans un chapitre spécifique **(voir chapitre 7 « Dyskinésies scapulaires »)**.

Physiologie articulaire

La description concerne particulièrement les mouvements amples et

complexes d'abduction et de flexion répondant à un rythme précis.

Mouvement d'abduction

Selon Kapandji (2006) ; il se décompose en trois temps *(Fig. 11) :*

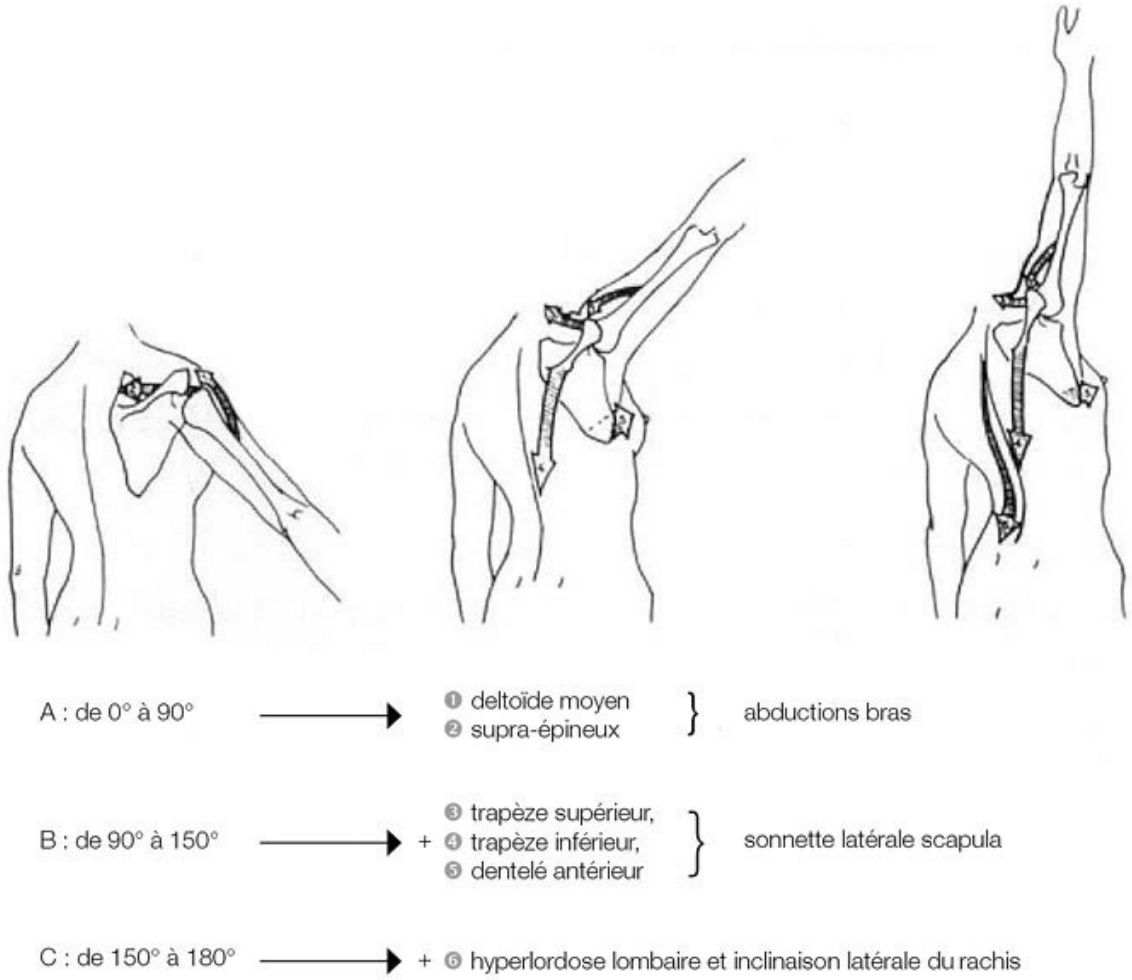

Fig. 11 : Mouvement d'abduction frontal (d'après Kapandji)

de 0° à 90°

Les muscles supra-épineux et deltoïde initient ce premier temps de l'abduction. Contrairement à la théorie du « starter » supra-épineux, l'étude électromyographique prouve que tous deux interviennent dès le début du mouvement avec un maximum d'activité à 90°. Le mouvement se termine à 90° dans l'articulation scapulo-humérale, en raison de la butée du tubercule majeur (trochiter) sur le bord supérieur de la cavité glénoïdale.

Le mouvement d'abduction se poursuit ensuite grâce à une rotation externe de l'humérus. Une flexion de 30° associée à l'abduction retarde également le blocage mécanique et correspond ainsi au véritable plan d'abduction physiologique (classiquement appelé « plan de la scapula »).

de 90° à 150°

Le mouvement continue grâce à l'intervention de la ceinture scapulaire. La sonnette latérale de la scapula oriente la cavité glénoïdale vers le haut, majorant le mouvement de 60°. Les articulations acromio- et sterno-claviculaires participent chacune pour 30° du mouvement.

de 150° à 180°

Une composante d'inclinaison latérale du rachis et d'hyperlordose lombaire contribue à la phase terminale du mouvement.

Mouvement de flexion (Fig. 12)

Selon Kapandji (2006), la flexion se décompose également en 3 phases :

de 0° à 50-60°

Le faisceau antérieur du deltoïde, le coraco-brachial et le faisceau supérieur du grand pectoral constituent les muscles moteurs de ce premier temps. Cette première phase ne s'effectue que dans l'articulation scapulo-humérale.

de 60° à 120°

La sonnette latérale permet une rotation de 60° de la scapula sur le gril costal, tandis que les articulations acromio- et sterno-claviculaires autorisent chacune 30° d'amplitude.

de 120° à 180°

Une hyperlordose lombaire complète le mouvement de flexion (180°).

La sphère humérale, d'une convexité de 30 mm de rayon, décrit, lors de son mouvement sur la cavité glénoïdale (concave et moins étendue), une série de centres instantanés de rotation.

Par définition, le **centre instantané de rotation (CIR)** est le point qui, au cours d'un mouvement de faible amplitude, a un déplacement nul ; il

s'agit ainsi du point autour duquel s'organise un mouvement dit élémentaire (glissement, roulement ou translation). Le manque de congruence articulaire entraîne le déplacement du CIR au cours du mouvement du bras. Ceci implique la combinaison complexe des mouvements de glissement, de roulement ou de translation dans le geste.

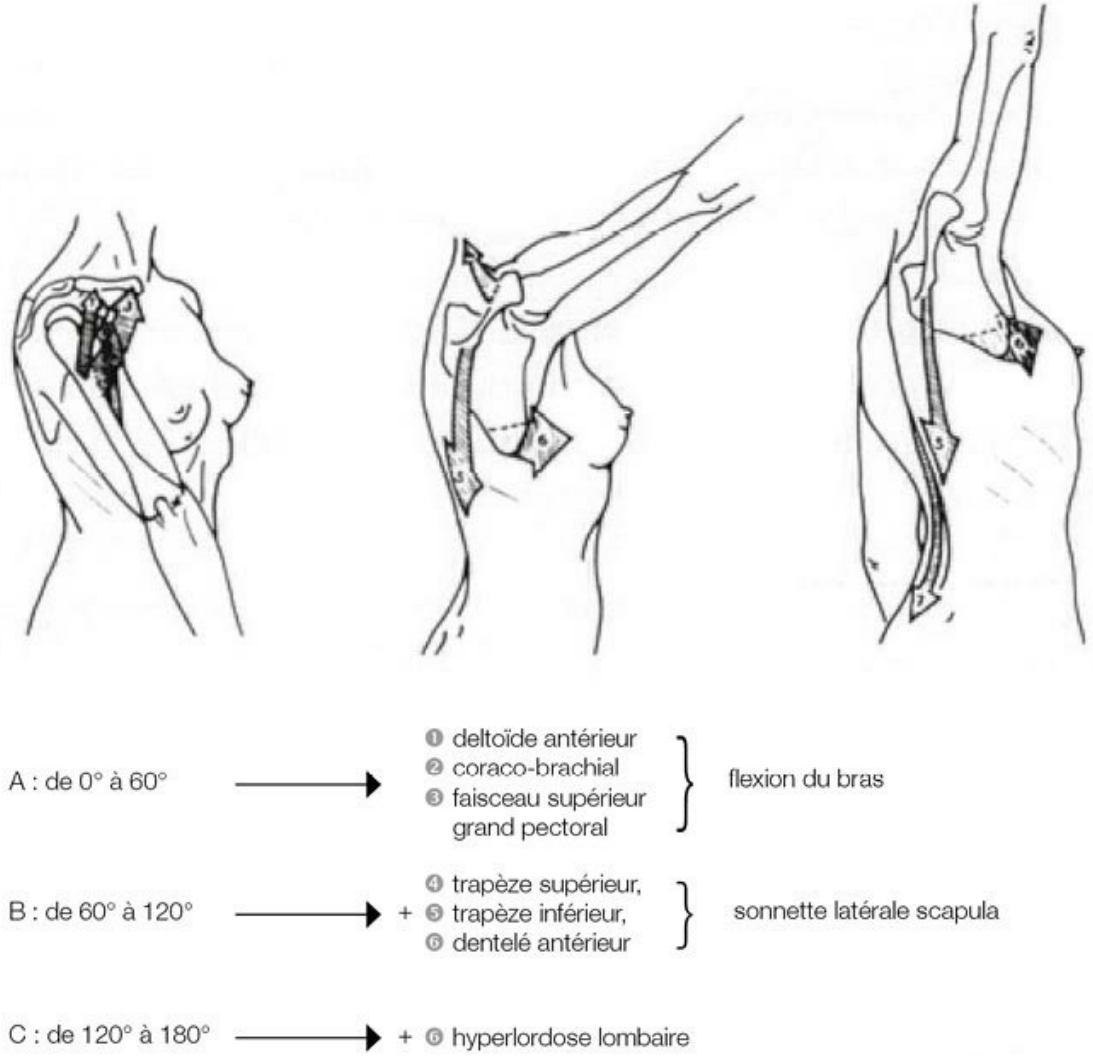

Fig. 12 : Mouvement de flexion sagittal (d'après Kapandji)

Lors des 30 premiers degrés d'abduction, le mouvement de la tête de l'humérus sur la cavité glénoïdale correspond à une association de glissement et de roulement.

Entre 30 et 90° d'abduction, le mouvement consiste essentiellement en un glissement de la tête sur la cavité glénoïdale avec un déplacement vers la

métaphyse des CIR.

Au-delà de 90° d'abduction, les mouvements de translation inférieure de la tête de l'humérus sur la cavité glénoïdale prédominent afin d'éviter le conflit entre le tubercule majeur (trochiter) et l'acromion.

Muscles de l'épaule

	FLEXION	EXTENSION	ABDUCTION	ADDUCTION	ROTATION EXTERNE	ROTATION INTERNE
Stabili-sateurs scapula	Trapèze Dentelé antérieur	Rhomboïde Élévateur	Trapèze Dentelé antérieur	Rhomboïde Élévateur	Rhomboïde Élévateur	Trapèze Dentelé antérieur
	Grand dorsal (*) Grand pectoral + (*)	Grand dorsal Grand rond	Grand dorsal (*) Grand pectoral (*)	Grand dorsal Grand pectoral Grand rond		Grand dorsal Grand pectoral Grand rond
	Deltoïde ant.	Deltoïde post.	Deltoïde moy.		Deltoïde post.	Deltoïde ant.
Coiffe rotateurs	Long biceps		Supra-épineux Long biceps		Infra-épineux Petit rond	Subscapulaire
	Court biceps Coraco-brachial	Triceps		Coraco-brachial Triceps		

(*) Mouvements au cours desquels ces muscles interviennent en tant qu'abaisseurs extrinsèques.

Description

- **Trapèze - *trapezius* (*Fig. 13*, *14*)**

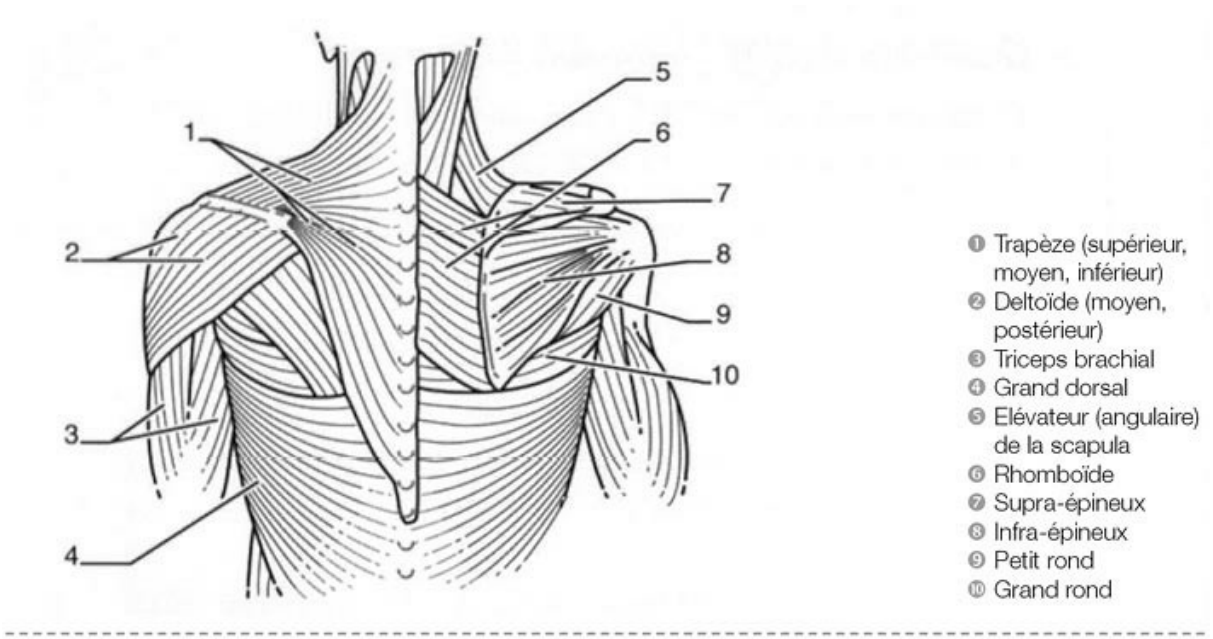

Fig. 13 : Myologie, vue postérieure (d'après Netter)

Chef supérieur : ligne nuchale (courbe occipitale) + processus épineux C1 → C7

→ 1/3 externe clavicule et acromion.

Chef moyen : Th1 → Th5 → bord supérieur de l'épine scapulaire.

Chef inférieur : Th6 → Th12 → sommet de l'épine scapulaire.

Actions

► chef supérieur : élévation de l'extrémité distale de la clavicule, de l'acromion et de la scapula ; extension, inflexion homolatérale, rotation contro-latérale de la tête et du cou ;

► chef moyen : adduction de la scapula ;

► chef inférieur : abaissement et écartement de l'angle inférieur de la scapula, adduction de la scapula ;

► chefs inférieur et supérieur : sonnette latérale de la scapula.

Innervation

nerf accessoire (spinal) (C2-3-4).

- **Grand dorsal (GD) - *latissimus dorsi (Fig. 13, 14, 15)***

Processus épineux Th7-L5, crête iliaque

→ fond de coulisse bicipitale de l'humérus.

Actions

► rotation interne (RI) ;
► adduction du bras (ADD) ;
► extension du bras (EXT) ;
► abaissement du moignon de l'épaule ;
► bascule antérieure du bassin, inflexion latérale du tronc ;
► muscle essentiel du grimper, de la marche avec béquilles, du travail aux barres parallèles.

Innervation

nerf grand dorsal (C6-7-8).

- **Grand pectoral (GP)** - ***pectoralis major (Fig. 14)***

Faisceau supérieur : clavicule

Faisceau inférieur : sternum + 6 ou 7 premières côtes et aponévrose de l'oblique externe (grand oblique)

→ lèvre latérale de la coulisse bicipitale de l'humérus.

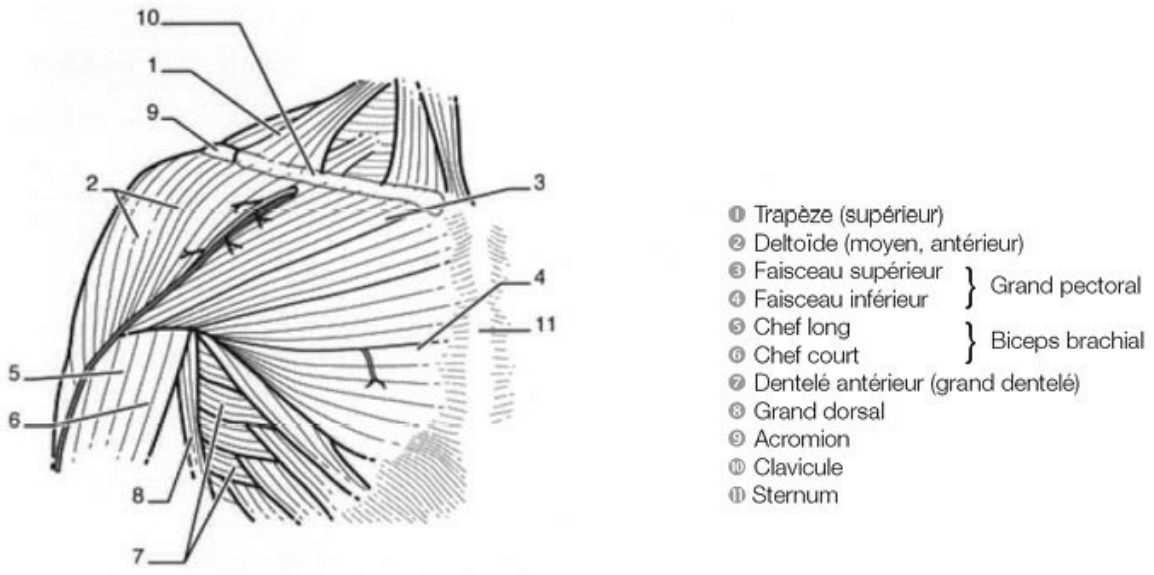

Fig. 14 : Myologie, vue antérieure (d'après Netter)

Actions

- faisceau supérieur : flexion + adduction horizontale vers l'épaule opposée ;
- faisceau inférieur : abaissement du moignon de l'épaule, adduction horizontale vers la crête iliaque opposée ;
- bras en abduction : élévation du gril costal dans l'inspiration forcée ;
- rôle dans la marche avec béquilles, le travail aux barres parallèles. Innervation nerf du grand pectoral (C6-7-8, Th1).

• Petit pectoral - *pectoralis minor (Fig. 15)*

Bord supérieur 3e, 4e, 5e côte

→ processus coracoïde.

Actions

- sonnette médiale de la scapula,
- inspirateur accessoire.

Innervation

nerf du petit pectoral (C7-8, Th1).

❶ Petit pectoral
❷ Coraco-brachial
❸ Chef long } Biceps brachial
❹ Chef court
❺ Subscapulaire
❻ Grand dorsal
❼ Grand rond
❽ Grand pectoral (insertion distale)
❾ Deltoïde
❿ Bourse séreuse subacromio-deltoïdienne
⓫ Ligament
⓬ Processus coracoïde
⓭ Acromion

Fig. 15 : Myologie, face antérieure du bras (d'après Netter)

- **Deltoïde - *deltoideus* (*Fig. 13*, *14*)**

Deltoïde antérieur : ***1/3*** externe de la clavicule ;

Deltoïde moyen : bord latéral de l'acromion ;

Deltoïde postérieur : lèvre inférieure de l'épine scapulaire

→ Tubérosité deltoïdienne (V deltoïdien) de l'humérus.

Actions

- faisceau antérieur : flexion du bras (FLEX) et rotation interne ;
- faisceau moyen : abduction du bras (ABD) ;
- faisceau postérieur : extension et rotation externe (RE).

Innervation

nerf axillaire (circonflexe) (C5-6).

- **Coraco-brachial - *coracobrachialis* (*Fig. 15*)**

Sommet du processus coracoïde

→ face médiale de l'humérus.

Actions

flexion et adduction du bras.

Innervation

nerf musculo-cutané (C6-7).

- **Biceps brachial - *biceps brachii (Fig. 15)***

Long biceps : tubercule supraglénoïdal de la scapula *(Fig. 21)*

Court biceps : processus coracoïde

→ tubérosité (bicipitale) du radius.

Actions

► flexion du bras : le chef long participe à l'abduction si l'humérus est en rotation externe et à la stabilisation de la tête de l'humérus ;

► flexion du coude et supination de l'avant-bras ;

► maintien de la sphère humérale dans la cavité glénoïdale et en avant, par le tendon du chef long du biceps (en position intermédiaire ou en rotation externe du bras).

Innervation

nerf musculo-cutané (C5-6).

- **Triceps brachial - *triceps brachii (Fig. 13)***

Chef long (longue portion) : tubercule infraglénoïdal de la scapula *(Fig. 21)*

Chef latéral (vaste externe) : bord latéral de l'humérus

Chef médial (vaste interne) : bord médial de l'humérus

→ face postérieure de l'olécrane.

Actions

► extension du coude ;
► extension et adduction du bras (chef long).

Innervation

nerf radial (C6-7-8, Th1).

- **Supra-épineux (Sus-épineux) - *supraspinatus* (*Fig. 16*, *18*, *9*, *13*)**

Fosse supra-épineuse

→ facette moyenne du tubercule majeur (trochiter) de l'humérus.

Actions

► abduction du bras ;
► maintien de la tête de l'humérus dans la cavité glénoïdale.

Innervation

nerf supra-scapulaire (C4-5-6).

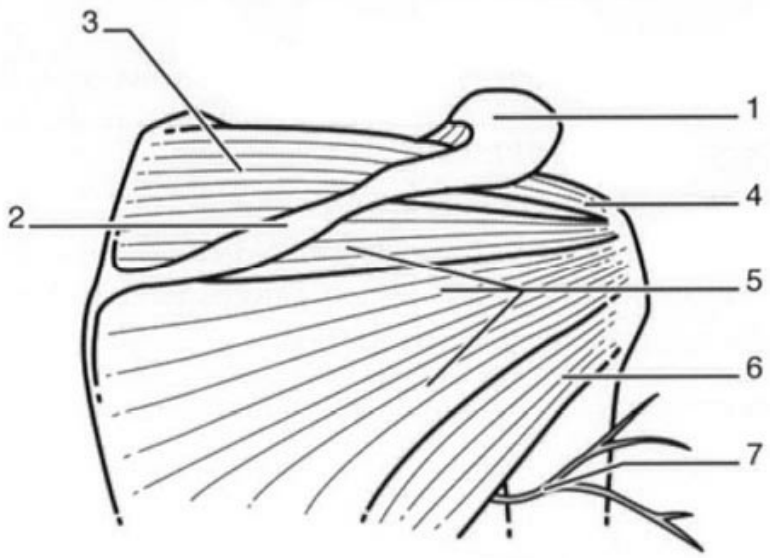

❶ Acromion
❷ Epine scapulaire
❸ Supra-épineux
❹ Tendon du supra-épineux
❺ Infra-épineux
❻ Petit rond
❼ Nerf axillaire

Fig. 16 : Myologie, vue postérieure de la scapula (d'après Netter)

- **Infra-épineux (Sous-épineux) - *infraspinatus (Fig. 16, 13)***

Fosse infra-épineuse

→ facette moyenne du tubercule majeur de l'humérus.

Actions

► rotation externe du bras ;
► maintien de la tête de l'humérus dans la cavité glénoïdale.

Innervation

nerf supra-scapulaire (C4-5-6).

- **Petit rond - *teres minor (Fig. 16)***

Bord axillaire (2/3 supérieurs) de la scapula

→ facette postérieure du tubercule majeur (trochiter).

Actions

► rotation externe du bras ;
► maintien de la tête de l'humérus dans la cavité glénoïdale.

Innervation

nerf axillaire (circonflexe) (C5-6).

- **Grand rond - *teres major (Fig. 13, 15)***

Bord axillaire (1/3 inférieur) de la scapula

→ plèvre médiale de la coulisse bicipitale de l'humérus.

Actions

► rotation interne du bras ;
► adduction et extension de l'épaule.

Innervation

nerf du grand rond (C5-6-7).

- **Subscapulaire (Sous-scapulaire) - *subscapularis (Fig. 9, 15, 18, 8)***

Fosse subscapulaire de la scapula

→ tubercule mineur (trochin).

Actions

► rotation interne du bras ;
► maintien de la tête de l'humérus dans la cavité glénoïdale.

Innervation

nerfs supérieur et inférieur du subscapulaire (C5-6-7).

- **Dentelé antérieur (Grand dentelé) - *serratus anterior (Fig. 14, 8)***

Face latérale et bord supérieur des 8 ou 9 premières côtes

→ face antérieure et bord médial de la scapula.

Actions

► application du bord médial de la scapula contre le gril costal ;
► abduction et rotation de la scapula, cavité glénoïdale regardant en haut et en dehors (sonnette latérale) ;
► mains en appui, pousse le thorax en arrière ;
► inspirateur accessoire.

Innervation

nerf thoracique long (du grand dentelé) (C5-6-7).

- **Rhomboïde - *rhomboideus (Fig. 13)***

Processus épineux des 2e, 3e, 4e et 5e vertèbres thoraciques (dorsales)

→ bord médial (spinal) de la scapula de l'épine jusqu'à l'angle inférieur.

Actions

adduction, élévation de l'angle supéro-médial et rotation de la scapula, la cavité glénoïdale regardant vers le bas (sonnette médiale).

Innervation

nerf dorsal de la scapula (de l'angulaire et du rhomboïde) (C4-5).

- **Élévateur de la scapula (Angulaire de l'omoplate) - *levator scapulae (Fig. 13)***

Processus transverses des 4 premières vertèbres cervicales

→ bord médial (spinal) de la scapula de l'épine à l'angle supéro-médial.

Actions

► élévation du bord supéro-médial (sonnette médiale) ;

► action unilatérale : rotation et inflexion latérale du rachis cervical du même côté ;

► action bilatérale : extension du rachis cervical.

Innervation

nerf dorsal de la scapula (de l'angulaire et du rhomboïde) (C3-4-5).

---

* Nous avons repris dans cet ouvrage les termes de la nouvelle nomenclature anatomique française. Cependant, dans un souci de compréhension par tous, nous avons encore noté entre parenthèses les termes de la nomenclature française classique lorsque ceux-ci diffèrent grandement de ceux de la nouvelle nomenclature.

Ce document est la propriété exclusive de Sergiu Mitroi (sergiumitroi@yahoo.com) - vendredi 22 novembre 2019 à 23h37

3 - CONFLITS ET ATTEINTES TENDINEUSES

GÉNÉRALITÉS

Introduction

Selon Seitz *et al.* (2011), l'étiologie de la tendinopathie de la coiffe des rotateurs est multi-factorielle ; elle dépend de mécanismes intrinsèques et extrinsèques. Les facteurs extrinsèques donnent lieu à des phénomènes de compression et de conflit, le conflit superficiel entre l'acromion et les tendons de la coiffe dans leur partie extra-articulaire, ou le conflit intra-articulaire entre la surface articulaire de la coiffe et le bourrelet glénoïdal. Ces facteurs extrinsèques incluent les variantes anatomiques de l'acromion, les altérations de la cinématique scapulaire ou humérale, le déficit musculaire ou le déséquilibre des muscles stabilisateurs de la scapula et de la coiffe des rotateurs, des raideurs musculaires (petit pectoral, coiffe postérieure). Les mécanismes intrinsèques concernent la dégradation de la qualité tendineuse de la coiffe, amenant à une diminution de la résistance tensionnelle. Cette dégradation, souvent liée à l'âge et à la surcharge, se concrétise par des modifications d'ordre mécanique et structurel, accompagnées de modifications de vascularité.

Définitions : tendinopathie par conflit extra- ou intra-articulaire

1. Conflits extra-articulaires

La tête de l'humérus (plancher) est surplombée d'arrière en avant par l'acromion, l'articulation acromio-claviculaire, le ligament coraco-

acromial et le processus coracoïde (voûte) *(Fig. 17)*. L'insertion distale des tendons de la coiffe des rotateurs et trois bourses séreuses (bourse séreuse subacromio-deltoïdienne et gaine du long biceps en haut, bourse séreuse sous-coracoïdienne en dedans, bourse subtendineuse du muscle subscapulaire en avant) occupent l'espace libre entre le plancher et la voûte *(Fig. 18)*.

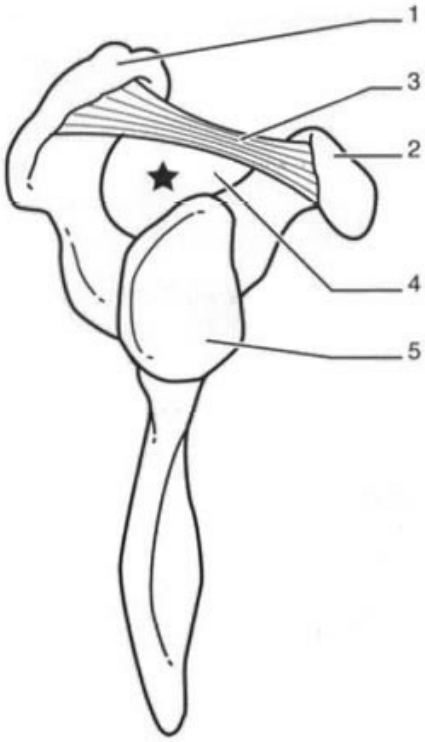

❶ Acromion
❷ Processus coracoïde
❸ Ligament coraco-acromial
❹ Espace sous-coraco-acromial
❺ Cavité glénoïdale de la scapula

Fig. 17 : Espace sous-coraco-acromial (d'après Kapandji)

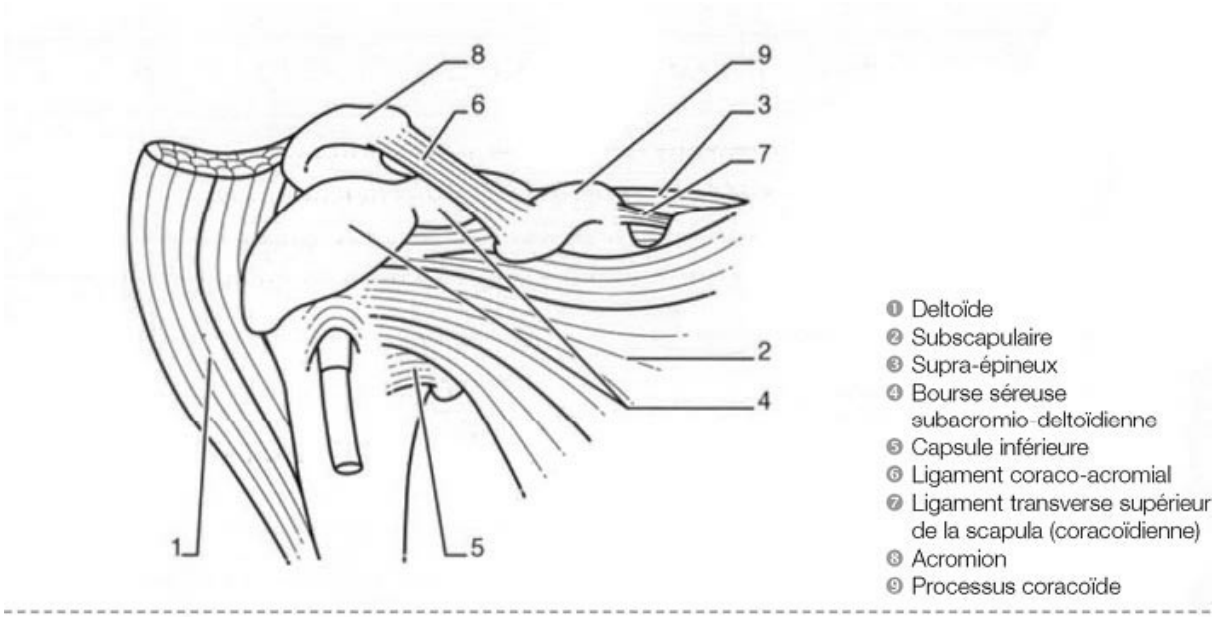

Fig. 18 : Espace sous-coraco-acromial (d'après Netter)

Le syndrome du conflit sous-coraco-acromial (SCA) (sous-acromio-coracoïdien [SAC]) représente un accrochage mécanique et pathologique entre ces différentes structures lors du mouvement ; il entraîne des lésions tendineuses superficielles.

Ainsi, plusieurs types de conflits extra-articulaires (superficiels) peuvent apparaître :

Le conflit antéro-supérieur (Neer - Impingement syndrome)

► se caractérise par un signe de Neer positif,

► apparaît lors du mouvement de flexion, d'abduction et de rotation interne,

► concerne la partie superficielle de la coiffe des rotateurs (supra-épineux ++) souffrant au contact du bec acromial, du ligament coraco-acromial et de l'articulation acromio-claviculaire.

Le conflit antéro-médial (interne)

► présente des signes de Yocum et de Hawkins positifs,

► apparaît lors du mouvement de flexion, d'adduction et de rotation interne,

► concerne le tubercule mineur (trochin) et l'insertion du subscapulaire contre le processus coracoïde (lésion superficielle).

2. Conflits intra-articulaires

D'autres conflits sont également possibles entre les structures tendineuses profondes (face articulaire) et le bourrelet glénoïdal.

Le conflit postéro-supérieur (Walch) (« Internal Impingement »)

► apparaît dans la position de l'armer forcé (sportif de lancer++),

► concerne le tubercule majeur (trochiter) et la face profonde de la coiffe (supra-épineux, infra-épineux), contre le bourrelet et le rebord glénoïdal supérieur.

Le conflit antéro-médial (interne)

► apparaît lors du mouvement de flexion, adduction, rotation interne (natation),

► correspond à une lésion profonde intra-articulaire du subscapulaire contre le rebord antérieur de la glène.

Étiologies

Plusieurs facteurs interdépendants expliquent les lésions des tendons des muscles de la coiffe des rotateurs et des bourses séreuses. Ils se manifestent individuellement ou simultanément.

Facteurs extrinsèques de la tendinopathie

a) Facteurs anatomiques

Edelson et Taitz (1992) notent la relation entre la **forme de l'acromion** et les phénomènes dégénératifs apparaissant au niveau des tendons de la coiffe. La classification de Bigliani différencie l'acromion en trois catégories : acromion plat de type I (17 %), acromion courbe de type II (43 %) et acromion crochu de type III (40 %). 70 à 80 % des ruptures de coiffe surviendraient suite à la présence d'un acromion de type III.

Mac Gillivray *et al.* (1998) insistent sur l'importance de la **pente de l'acromion** dans la genèse des conflits. Cette pente d'inclinaison antérieure s'accentue d'ailleurs avec l'âge et ce, de façon graduelle et constante, augmentant les risques d'irritation tendineuse.

Une relation existe également entre les **changements dégénératifs de l'acromion** et les ruptures de la coiffe des rotateurs. Le caractère long et horizontalisé de l'acromion favorise et intensifie ces changements dégénératifs. En effet, l'arche coraco-acromiale se rapproche alors du dessus de la tête de l'humérus et le ligament coraco-acromial risque de développer des phénomènes d'enthésopathie au niveau de son attache sur l'acromion. Effectivement, son insertion sur le processus coracoïde est large et celle sur l'acromion étroite, augmentant ainsi les forces de tension transmises *(Fig. 9)*. Peu de changements dégénératifs apparaissent d'ailleurs au niveau du processus coracoïde et des phénomènes de conflit coracoïdien se manifestent de manière plus transitoire.

L'arthrose acromio-claviculaire représente un des facteurs étiologiques de l'« *Impingement syndrome* » chronique. Sa coexistence revêt une importance stratégique dans le choix du traitement chirurgical (exérèse de la partie distale de la clavicule).

b) Facteurs dynamiques

Les **facteurs dynamiques** contribuent largement à la genèse des conflits sous-coraco-acromiaux. La force maximale du tiroir supérieur de la tête de l'humérus sur la cavité glénoïdale de la scapula se manifeste entre 60° et 75° d'abduction. Ces forces d'élévation de la tête de l'humérus sont liées à l'action verticale du deltoïde, auxquelles s'opposent les forces de coaptation permises grâce à l'orientation horizontale des fibres des muscles subscapulaire, supraépineux, infra-épineux et petit rond *(Fig. 19, 20)*. Un déséquilibre entre les actions ascensionnelle du deltoïde et stabilisatrice des muscles de la coiffe induit un conflit dynamique entre les tendons de la coiffe et la bourse séreuse subacro-mio-deltoïdienne d'une part, et la voûte coraco-acromiale d'autre part (lésion superficielle). Une rupture complète de la coiffe impose au deltoïde, lors de l'élévation du bras, une majoration de la force nécessaire pour compenser le décentrage de la tête de l'humérus dans la cavité glénoïdale.

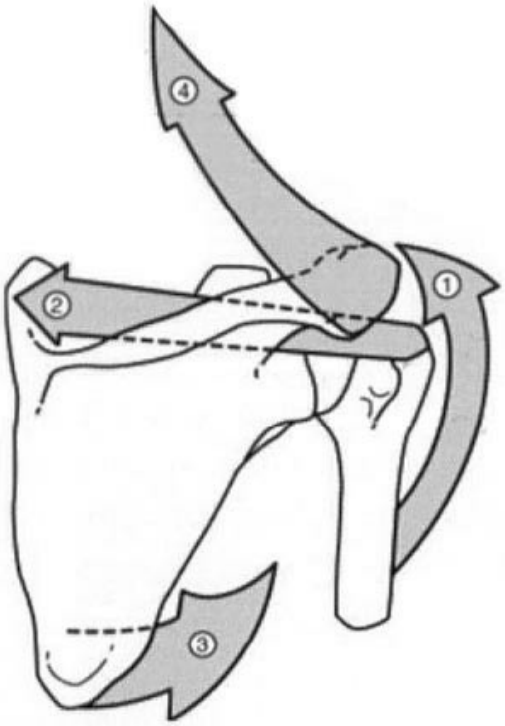

❶ Travail vertical du deltoïde moyen
❷ Travail horizontal du supra-épineux
❸ et ❹ Sonnette latérale de la scapula sous l'action du dentelé antérieur (3) du trapèze supérieur (4)

Fig. 19 : Mouvement d'abduction (d'après Kapandji)

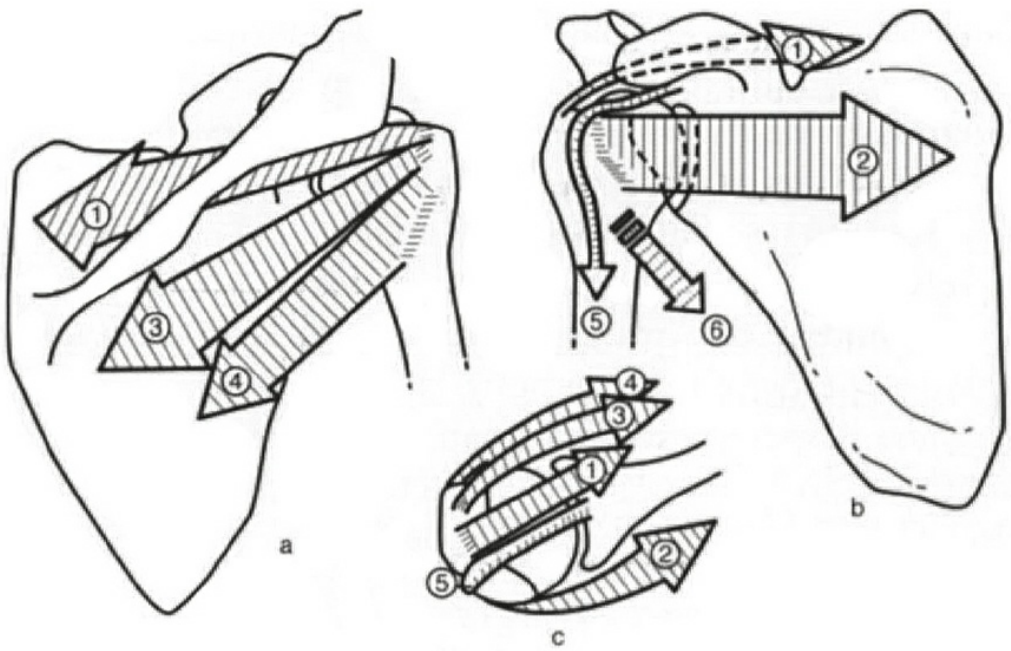

❶ Supra-épineux
❷ Subscapulaire
❸ Infra-épineux
❹ Petit rond
❺ Tendon du chef long biceps
} Muscles de la coiffe des rotateurs → action horizontale (a, b, c)

❻ Action vers le bas du grand dorsal du grand pectoral } Abaisseurs extrinsèques (b)

Fig. 20 : Coaptation active de la tête de l'humérus - action horizontale des muscles de la coiffe des rotateurs (d'après Kapandji)

Le conflit antérieur entraîne souvent une atteinte du **chef long du biceps** provoquant éventuellement sa rupture. Payne *et al.* (1997) ont noté une diminution de l'ordre de 10 % de la tension antéro-latérale sur l'acromion grâce à la présence du long biceps. Son intervention dans la contention verticale de la tête de l'humérus paraît donc évidente.

La **cinétique de la scapula** est capitale dans l'apparition dynamique du conflit. Ainsi, Ludewig et Cook (2000) ont montré, chez les patients atteints d'*Impingement,* une activité du dentelé antérieur (grand dentelé) diminuée lors de l'élévation antérieure. Ceci se traduit par une sonnette latérale (externe) moindre, une majoration de la projection antérieure et de la rotation médiale de la scapula. Une diminution de l'activité électromyo-

graphique du dentelé antérieur et du petit rond se retrouve également fréquemment chez les nageurs atteints de conflit. Glousman *et al.* (1993-1998) mettent en relation la diminution de l'activité du dentelé antérieur dans la phase terminale de l'armer et l'apparition d'un « *Impingement syndrome* ». Le déficit de sonnette latérale (externe) en fin d'armer diminue l'espace entre l'acromion et la tête de l'humérus, ceci entraînant des phénomènes de conflit et de tendinite des muscles de la coiffe **(voir chapitre 7 « Dyskinésies scapulaires »).**

c) Modification de la mobilité gléno-humérale passive

L'épaule dominante du sportif utilisant le membre supérieur se caractérise par une hypermobilité en rotation externe (ERG - *External Rotation Gain)* et une hypomobilité en rotation interne (GIRD - *Gleno-Humeral Internal Rotation Deficit).*

L'hypermobilité en rotation externe semble résulter de la gestuelle sportive (armer, retour aérien en natation) à l'origine de l'étirement progressif de structures capsulo-ligamentaires et musculaires antérieures.

Il existe, pour le bras dominant du pitcher (le lanceur au baseball), un lien entre cette hypermobilité en armer et la plus grande difficulté de repositionnement actif en rotation externe, amenant à une baisse des qualités proprioceptives. Une hypermobilité bilatérale concerne davantage les nageurs ou reste d'origine congénitale. L'apparition d'un conflit sous-acromial semble **d'origine secondaire** à cette hyperlaxité capsulaire antérieure relative à la gestuelle du nageur.

La perte de mobilité en rotation interne de l'épaule dominante par rapport au côté controlatéral s'avère corrélée avec les années de pratique en tennis. Cette hypomobilité en rotation interne et en adduction horizontale résulterait des microtraumatismes répétés aux structures postérieures (capsule, coiffe postérieure), notamment dans la phase de freinage du bras après la frappe ou le lancer. Ces microtraumatismes induiraient alors la formation d'une cicatrisation fibreuse de la capsule et une contracture de la coiffe postérieure, réduisant la possibilité d'extensibilité de ces structures. Ce profil « GIRD » pourraient contribuer à la SLAP *(Superior Labrum*

from Anterior to Posterior) lésion de l'épaule ou au conflit postéro-supérieur *(internal impingement)*. Maenhout *et al.* (2012) ont mesuré chez des sportifs raides en rotation interne du côté dominant une corrélation entre l'amélioration de la raideur de la coiffe postérieure après 6 semaines d'étirements spécifiques *(sleeper-stretch)* et l'augmentation de la hauteur de l'espace sous-acromial.

La posture générée par la raideur du petit pectoral et caractérisée par l'enroulement vers l'avant (antéprojection) de l'épaule (« *forward shoulder »*) semble également préjudiciable. Dans une étude récente (2013), nous avons mis en évidence une majoration significative de cette position sur l'épaule dominante de volleyeurs avec antécédents de lésion tendineuse de la coiffe des rotateurs de ce côté. Dans une population de 20 joueurs de baseball, Laudner *et al.* (2010) observent un lien entre la raideur de la coiffe postérieure et l'antéprojection de l'épaule dominante. Les auteurs rappellent l'importance d'objectiver ces raideurs lors du bilan de prise en charge afin de définir les objectifs d'étirement, ceci dans le but de limiter les risques lésionnels.

Facteurs intrinsèques de la tendinopathie

Les mécanismes intrinsèques de la tendinopathie de la coiffe résultent de la dégradation du tendon due aux processus de l'âge et à la surcharge.

a) Âge et surcharge

L'âge représente un impact négatif sur les propriétés tendineuses sous la forme d'une diminution de l'élasticité et de la résistance tensionnelle. Ces altérations mécaniques sont liées à des modifications des constituants et de l'organisation de la matrice tendineuse (augmentation du collagène de type III, diminution des protéoglycan et glycosaminoglycan, désorganisation du collagène). La surcharge, sous forme de microtraumatismes, s'accompagne des mêmes mécanismes délétères diminuant les propriétés mécaniques de résistance du tendon et limitant les possibilités de réparation cicatricielle. Une hypersollicitation tendineuse de la coiffe postérieure survient lors des freinages répétitifs du bras à la fin du lancer. La surcharge excentrique aboutit au développement excessif de tension au niveau des tendons

découlant sur des lésions du collagène intra-tendineux.

b) Vascularité

La présence d'une zone hypovascularisée appelée « zone critique » sur le tendon du supra-épineux, à un centimètre de son insertion et principalement dans ses couches profondes, majore la fragilité de cette partie de la coiffe. Cette « zone critique » correspond à une zone d'anastomose des artérioles provenant du corps musculaire et du tubercule majeur (trochiter). Le passage du tendon du long biceps sur la tête de l'humérus justifie un phénomène identique d'hypovascularisation.

Les phénomènes de fragilité locale générés par l'hypovascularisation apparaissent par ailleurs exacerbés par le vieillissement de la structure tendineuse (diminution de son élasticité).

Évaluation clinique des signes de conflit et tendineux

Le bilan algo-fonctionnel de l'épaule pathologique comprend principalement une évaluation de la douleur (échelle visuelle analogique), l'observation du patient (positionné en debout) dans le plan sagittal (antéprojection de l'épaule) et frontal (évaluation clinique de la dyskinésie, voir chapitre 7 « Dyskinésies scapulaires »), la mesure goniométrique des amplitudes articulaires passives et actives, et la quantification manuelle ou instrumentale de la force.

L'anamnèse, les examens physiques et cliniques permettent au kinésithérapeute de choisir et d'adapter les techniques rééducatives, en accord avec la prescription médicale et en fonction de l'état du patient. Le bilan suit l'évolution clinique individuelle au cours de la rééducation et objective les résultats thérapeutiques. La Haute Autorité de Santé (HAS) en France propose l'utilisation, pour ces bilans, d'outils de mesure validés et l'emploi de questionnaires tels que le Score de Constant ou le Dash - membre supérieur. Ces différentes évaluations s'avèrent indispensables au début et au terme du traitement et lors d'un changement subit de l'évolution.

Dans le cadre de l'évaluation de la mobilité de l'épaule, les mesures d'amplitude (en degrés) s'effectuent, en comparaison bilatérale, dans le plan sagittal (flexion, extension) et frontal (abduction, adduction). Le sujet

est installé en position debout pour la mesure active et en décubitus dorsal pour la mesure passive. La mobilité dans le plan horizontal (abduction/adduction) s'évalue davantage par une mesure passive en décubitus dorsal.

La rotation externe s'évalue coude au corps et à 90° d'abduction frontale, surtout chez le sportif. La rotation externe fonctionnelle correspond au mouvement de la main dans la nuque. L'amplitude de rotation interne active correspond au niveau atteint par le mouvement combiné de la main dans le dos ; la mesure passive s'évalue à 90° d'abduction frontale en décubitus dorsal.

Les caractéristiques de la douleur (circonstances déclenchantes, mode de début, intensité, localisation, durée) et son retentissement sur les mobilités passive et active selon les différents plans, ainsi qu'un examen clinique précis démontrent les signes de conflit et les atteintes tendineuses.

Les principales manœuvres spécifiques de détection de **signes de conflit** sont les suivantes :

Test de Neer : *le sujet est installé en décubitus dorsal ou en position debout, la main en pronation. L'examinateur bloque la scapula d'une main et mobilise le bras en élévation antérieure de l'autre. La douleur est réveillée soit en fin de mouvement (décubitus dorsal), soit entre 60 et 100 ^{0} (position debout). Le test s'avère positif en cas de conflit antéro-supérieur.*

Test de Hawkins : *à partir de la station assise ou debout, bras à 90° d'élévation antérieure et coude fléchi à 90°. L'examinateur imprime une rotation interne forcée de l'épaule : le test positif signe un conflit antéro-interne.*

Test de Yocum : *le sujet, en position assise ou debout, doit placer la main sur l'épaule opposée (saine) et réaliser un mouvement d'élévation forcée du coude. Le test positif correspond au conflit antéro-interne.*

Test d'armer : *le bras du sujet se positionne en position d'armer maximum, l'examinateur se place derrière le sujet. Le test est positif si le sujet présente une douleur dans cette position et correspond*

éventuellement à un conflit postéro-supérieur intra-articulaire.

Quant aux signes spécifiques **d'atteinte tendineuse,** ils apparaissent lors de la mobilisation active contre résistance. L'examen met en évidence une douleur ou une faiblesse relative (souffrance ou rupture tendineuse).

Plusieurs épreuves sont proposées, dont :

Test de Jobe : *explore le supra-épineux. Le bras en abduction à 90° et en flexion à 30°, la main en hyperpronation (pouce dirigé vers le bas), la résistance s'applique au niveau de l'avant-bras lors de l'élévation.*

Test de Patte : *explore l'infra-épineux et le petit rond. Il s'explore dans deux conditions : bras le long du corps (0° d'abduction) dédié particulièrement à l'infra-épineux et bras en abduction à 90° davantage programmé pour le petit rond, coude fléchi à 90°. La résistance de l'expérimentateur* s*'exerce au poignet, contre la rotation externe.*

Lift off test - test de Gerber : *explore le subscapulaire. La main dans le dos, le patient doit éloigner l'avant-bras du dos, malgré la résistance opposée.*

Palm up test - test de Gillcreest : *explore le chef long du biceps. L'examinateur s'oppose à la flexion du bras à 90°, coude en extension et avant-bras en supination.*

Ces manœuvres présentent une sensibilité satisfaisante mais, d'après Leroux *et al.* (1995), leur spécificité s'avère pauvre, en particulier pour déterminer la localisation et le type de lésions de la coiffe des rotateurs. Ainsi, la sévérité de la faiblesse musculaire lors des tests de Jobe et de Patte ne semble pas corrélée à la taille de la déchirure. Ces tests cliniques demeurent néanmoins un outil de terrain incontournable pour la recherche de signes de conflit.

Rôle de la coiffe des rotateurs

La coiffe des rotateurs se compose d'arrière en avant des tendons des muscles petit-rond, infra-épineux, supra-épineux, subscapulaire et chef

long du biceps. En plus de leur action propre, l'orientation horizontale de ces muscles permet, lors du mouvement, une coaptation active de la tête de l'humérus dans la cavité glénoïdale de la scapula *(Fig. 19, 20)*. Leur « action dépressive » contrecarre l'action ascensionnelle du deltoïde dès 35° d'abduction, avec un maximum d'activité de 60° à 75°. Les forces de tiroir supérieur générées par le deltoïde augmentent à partir de 60° jusqu'à 90°. À l'inverse, au-delà de 90°, son action s'inverse, passe par la surface de la cavité glénoïdale et augmente la stabilité de la tête de l'humérus.

Le petit rond et l'infra-épineux (RE) maintiennent une activité plus tard dans le mouvement. Ils permettent ainsi la rotation du tubercule majeur (trochiter) derrière l'acromion, autorisant les derniers degrés d'élévation antérieure et d'abduction.

Par ailleurs, l'orientation des fibres et le volume musculaire de l'infra-épineux lui confèrent une efficacité deux fois supérieure au supra-épineux dans le centrage de la tête de l'humérus lors du mouvement du bras. Collin *et al.* (2013) observent, dans une cohorte de 22 patients souffrant de rupture de la coiffe des rotateurs, que la partie inférieure du subscapulaire joue un rôle similaire de centreur huméral que le petit rond. La réparation des tendons de ces parties basses antérieure et postérieure semble très contributive au succès de la chirurgie de suture de la coiffe des rotateurs.

Les chefs longs des biceps et triceps jouent également un rôle important dans le contrôle de la montée de la tête de l'humérus dans le geste. Toute modification de l'intégrité tendineuse de la coiffe des rotateurs compromet son rôle de stabilisation de la tête de l'humérus dans la cavité glénoïdale.

Rôle des stabilisateurs extrinsèques

Le conflit sous-coraco-acromial entraîne des afférences douloureuses perturbant d'autant plus la fonction stabilisatrice de la coiffe des rotateurs. Un deuxième groupe de coaptateurs-abaisseurs « non impliqués dans le conflit », les stabilisateurs extrinsèques (grand dorsal - GD, grand pectoral - GP), prend le relais dans le rôle de maintien actif de la tête de l'humérus *(Fig. 20)*. Ils préservent, voire augmentent le volume de l'espace sous-coraco-acromial et décompriment donc les bourses séreuses et les tendons

de la coiffe.

Par ailleurs, leur co-contraction sous-maximale induit indirectement la stabilisation de la scapula lors du mouvement du bras ; cette stabilisation s'avère d'autant plus efficace si elle s'accompagne d'une rétraction préalable de la scapula. L'action de recentrage actif se déroule au début du mouvement du bras uniquement, lors du tiroir supérieur deltoïdien. Après 90° d'élévation, le deltoïde devient lui-même coaptateur.

La radiologie objective l'augmentation significative de l'espace acromio-huméral pendant la co-contraction des muscles abaisseurs extrinsèques de l'épaule et ce, d'autant plus que l'espace initial apparaît réduit.

Le raisonnement biomécanique justifie l'utilisation du recentrage actif et une expérience clinique de plusieurs années confirme son efficacité.

La littérature référencie cependant peu d'études comparant l'efficacité respective de différentes approches thérapeutiques (actions futures recommandées par la Haute Autorité de Santé en France). Récemment, Beaudreuil *et al.* (2015) ont comparé, dans une population présentant un conflit sous-acromial, l'évolution à trois mois de 35 patients soumis à l'apprentissage du recentrage actif de la tête humérale par rapport à un groupe contrôle d'un même nombre de patients. Le groupe entraîné a démontré une diminution de l'arc douloureux dans les mouvements de flexion et d'abduction du bras par rapport au groupe non entraîné ainsi qu'une diminution de la prise de médications antalgiques. Cette amélioration de la symptomatologie est liée à une amélioration de la partie douleur du score de Constant.

Quelques définitions supplémentaires

a) Plan de la scapula

► correspond au « plan physiologique » du membre supérieur ;

► représente le plan selon lequel la capsule est relâchée au maximum et les contraintes sur les tendons de la coiffe des rotateurs minimales ;

► se situe pour certains auteurs à 30° et, pour d'autres, à 45° en avant du plan frontal, traduisant l'importante variabilité interindividuelle ;

► n'est pas constant pendant le mouvement en raison de la bascule de la

scapula et de la rotation de la clavicule.

b) « Zéro position »

► correspond à l'alignement de l'axe huméro-scapulaire et du cône formé par les tendons des muscles de la coiffe et du bras ;

► se situe bras à 45° en avant du plan frontal et à 165° d'élévation antérieure, l'humérus en légère rotation externe, coude tendu ;

► dans cette position, l'articulation scapulo-humérale perd toute rotation active, le verrouillage articulaire est assuré par l'alignement des tendons du cône musculo-tendineux *court* (subscapulaire, supra-épineux, infra-épineux, petit rond, coiffe desrotateurs), *intermédiaire* (grand rond, grand pectoral, grand dorsal, fibres profondes du deltoïde) et *long* (triceps brachial, biceps brachial, coraco-brachial et fibres superficielles du deltoïde).

c) Voies de passage

► définissent les libertés de mobilité vers le zénith, en fonction du passage du tubercule majeur (grosse tubérosité) sous la voûte coraco-acromiale,

► au nombre de 3 selon Sohier (1993) : « la voie antérieure (flexion, abduction, rotation interne), la voie latérale (abduction, rotation externe) et le placement de la main dans le dos (extension, adduction, rotation interne). Cette dernière apparaît peu physiologique et particulièrement contraignante pour les muscles de la coiffe, la manœuvre en « S » s'avérant intéressante dans les lésions tendineuses de passage. À partir du bras le long du corps, l'exercice consiste à enchaîner les séquences suivantes :

– 45° d'abduction, 30° de flexion, bras en rotation interne et coude fléchi,

– 90° de flexion, le bras revient dans le plan sagittal strict grâce à une adduction,

– le maximum d'adduction, rotation interne intervient à 135° de flexion du bras, le mouvement final de flexion vers le zénith (180°) s'accompagne d'une abduction, rotation externe.

Le kinésithérapeute se positionne derrière le patient et en soutient le bras

et l'avant-bras afin de guider le mouvement.

- ► la voie antérieure (flexion, rotation externe) et la voie latérale (plan de la scapula, rotation externe) constituent, à notre sens, les voies de passage les plus physiologiques favorisant l'élévation maximale au zénith ;
- ► chacun pourra apprécier en pratique la diversité de ces voies de passage. Elles restent très individualisées selon la pathologie et le morphotype du patient. Le kinésithérapeute doit les rechercher dès les premières séances, pour permettre une mobilisation passive ou active la plus indolore et la plus physiologique possible.

Conflit et isocinétisme

La littérature fait apparaître des résultats contradictoires quant à l'évaluation des épaules atteintes de conflit. L'hétérogénéité des conditions de test (protocole, positionnement du sujet) et des populations étudiées (âge, niveau d'activité professionnelle ou sportive, sexe) contribue largement aux variations observées. L'exploration isocinétique des conflits tendineux de la coiffe concerne le plus souvent les rotateurs internes et externes. L'évaluation de ce mouvement apparaît plus rigoureuse, le centre articulaire de l'épaule restant aligné avec l'axe de rotation du dynamomètre pendant tout le mouvement. L'équilibre agonistes/antagonistes (RE/RI) revêt par ailleurs une importance capitale dans le geste du bras.

Warner *et al.* (1990) démontrent une faiblesse des rotateurs externes par rapport aux rotateurs internes (ratio RE/RI concentrique diminué), responsable de *l'impingement.* Selon Rupp *et al.* (1995), la pratique de la natation développe les groupes propulseurs (RI) sans compensation parallèle des antagonistes (RE). L'apparition d'un déséquilibre musculaire (ratio RE/RI concentrique réduit), souvent associé à une hyperlaxité, favorise la genèse d'un conflit. Un phénomène identique caractérise les sports de lancer, le tennis, le waterpolo... D'autres auteurs soulignent le déficit excentrique des RE freinateurs, responsable d'un conflit secondaire. L'élaboration d'un ratio mixte (RE excentrique/Rl concentrique) objectivera au mieux de tels déséquilibres.

À l'inverse, Leroux *et al.* (1995), étudiant une population sédentaire, relatent un déficit des rotateurs internes (ratio RE/RI majoré) et ce, de manière bilatérale. Cette faiblesse pourrait laisser penser à une prédisposition ou s'expliquerait par l'immobilisation du bras pathologique, affectant aussi les muscles controlatéraux (arc réflexe). L'augmentation du ratio concentrique RE/RI n'est pas corrélée avec la durée de la symptomatologie. La force développée par les différents groupes musculaires ne varie pas avec la vitesse du mouvement dans le groupe des patients atteints *d'impingement.* Back et Magnusson (1997) signalent également un déficit des RI chez les nageurs souffrant de conflit.

Tous les auteurs retrouvent une augmentation significative des amplitudes articulaires en RE.

L'évaluation des muscles abducteurs et adducteurs représente l'équilibre entre élévateurs et abaisseurs de la tête de l'humérus lors du mouvement. Beach *et al.* (1992) combinent les variables de résistance à la fatigue (50 répétitions à la vitesse angulaire de 240° • s^{-1}) des RE et des ABD. Ils trouvent une corrélation inverse avec l'évolution de la douleur chez le nageur. Burnham *et al.* (1993) notent l'insuffisance des ADD - RI - RE de sujets paraplégiques présentant un conflit.

Selon la littérature, les syndromes de conflit génèrent ou résultent de déséquilibres musculaires. La rééducation s'attachera, sur base des résultats de l'exploration isocinétique, à rétablir les ratios normaux et ainsi espérer une résolution de la pathologie sous-acromiale.

Deux études prospectives ont identifié, en isocinétisme, la faiblesse excentrique de la coiffe postérieure comme facteur de risque de la lésion tendineuse de l'épaule du volleyeur de haut niveau. Wang et Cochrane (2001) observent une association entre le déséquilibre musculaire (RE excentrique /RI concentrique) en défaveur des RE excentriques et la lésion tendineuse de l'épaule lors de la saison suivante. Pour Forthomme *et al.* (2013), lors du suivi longitudinal de 66 joueurs de volleyball pendant une saison, ceux présentant une majoration de la force excentrique des RE et des RI lors du test isocinétique se blessent moins que les autres.

Rééducation de la tendinopathie de la coiffe non opérée

La rééducation de la tendinopathie non opérée se base sur les mécanismes extrinsèques et intrinsèques à l'origine de la tendinopathie.

Plusieurs éléments sont associés :

1) **L'antalgie** constitue l'objectif initial. Elle s'obtient grâce aux massages décontracturants, à l'électrothérapie antalgique (TENS - fréquences de 50 à 150 Hz [effet à court terme, localisé] ou de 4 à 8 Hz [effet à long terme, diffus]), à la cryothérapie en phase aiguë et aux mouvements pendulaires avec 1 à 2 kg **(Exercices 98, 99).**

2) Afin de réduire les contraintes sur les tendons de la coiffe des rotateurs, l'action dynamique des abaisseurs extrinsèques augmente l'espace acromio-huméral (conflit antéro-supérieur → grand dorsal + grand pectoral ; conflit antéro-médial → grand dorsal ++ ; conflit postéro-supérieur → grand pectoral ++). L'apprentissage de cette nouvelle fonction des grand pectoral et grand dorsal s'effectue de manière analytique, bras dans le plan de la scapula. L'intervention des muscles longs dans le repositionnement de la tête de l'humérus correspond plus à un travail proprioceptif (qualitatif) que de renforcement (quantitatif). Le **placement de la tête de l'humérus** est ensuite réalisé dans différentes positions du bras et appliqué aux gestes quotidiens. Cette utilisation différente du membre supérieur et de l'épaule, nécessaire afin d'améliorer la symptomatologie douloureuse, évite une dégradation plus importante des tendons des muscles de la coiffe **(Exercices 1 à 7).** Au départ, les gestes d'abduction frontale, ou plus complexes (main-dos, main-nuque) souvent générateurs de douleurs (pincement de l'espace sous-acromial) restent proscrits ; il en est de même avec l'élévation de charges bras tendus (augmentation du bras de levier).

3) L'inflammation et la douleur peuvent générer des limitations de mobilité articulaire passive et active, notamment dans les amplitudes extrêmes. La mobilisation capsulaire par les décoaptations de Mennel **(Exercices 132 à 137)** accompagnées par des exercices de mobilisation

passive **(Exercices 57 à 64),** active assistée **(Exercices 65 à 78)** et active représentent un préalable aux techniques de renforcement spécifique. L'auto-étirement de la coiffe postérieure s'adresse particulièrement au sportif de lancer **(Exercices 100).**

4) Le **renforcement ultérieur des muscles de la coiffe** s'oriente vers les muscles déficitaires afin de restaurer l'équilibre agonistes – antagonistes nécessaire à l'harmonie articulaire. L'isocinétisme permet l'identification des anomalies musculaires, si le patient supporte l'évaluation. Lors de l'exploration des RE et RI, les RE (infra-épineux, petit rond) représentent les muscles de la coiffe régulièrement déficitaires dans les épaules conflictuelles. Le renforcement s'effectue d'abord en mode isométrique, le bras dans le plan de la scapula ; ensuite selon le mode concentrique, plus fonctionnel, et excentrique chez les sportifs de lancer **(Exercices 27 à 35, 119, 123).** L'entraînement isocinétique pourra compléter la prise en charge classique.

Le renforcement des abducteurs n'a pas sa place au début de la prise en charge car il sollicite un tendon toujours concerné par le conflit (supra-épineux). En dehors de la phase aiguë, un réentraînement progressif (contraction isométrique sous-maximale) du supra-épineux dans une position spécifique de contraction (90° d'abduction, plan de la scapula, rotation interne : position du test de Jobe), sensibilise le tendon dans son rôle de stabilisateur supérieur de la tête de l'humérus, sans entraîner de nouvelle surcharge tendineuse et sans générer de haussement de celle-ci par la contraction deltoïdienne (coaptateur à partir de 90° d'abduction). Dans le cadre de lésions plus anciennes, l'amyotrophie touche la musculature périarticulaire au sens large, nécessitant un travail de l'ensemble des muscles de l'épaule **(Exercices 85 à 96 et 119 à 124).**

5) Les **muscles stabilisateurs de la scapula** (dentelé antérieur [grand dentelé] ++, rhomboïde, trapèze moyen et inférieur) se renforcent d'emblée, dans l'objectif de réharmoniser le rythme scapulotho-racique **(Exercices 43 à 56).**

Le travail scapulaire se révèle majeur dans le cas de « dyskinésies

scapulaires » fréquemment associées au conflit **(voir chapitre 7 « Dyskinésies scapulaires »).**

6) **Étirement de la coiffe postérieure et du petit pectoral :** plusieurs techniques d'étirement sont proposées dans la littérature actuelle pour libérer les structures postérieures (coiffe postérieure et capsule) **(Exercice 100)** et le petit pectoral **(Exercices 101 et 102).**

7) Les **tendons enflammés** (supra-épineux ++, infra-épineux +, long biceps +, subscapulaire) se traitent localement : US pulsé, MTP de Cyriax, travail excentrique sous-maximal selon la méthode inspirée par Stanish *et al.* (1986). Le mouvement de freinage s'effectue à vitesse lente et sans grande résistance (≤ 30 % force max.). Si le geste ne génère aucune douleur, la vitesse du mouvement est d'abord augmentée ; la charge de travail (la résistance au mouvement) s'accroît ensuite progressivement (≤ 80 % force max.). Ces techniques facilitent la guérison du tendon et en augmentent la résistance. Elles restent néanmoins d'application préférentielle en phase chronique.

8) La **proprioception,** en développant la perception de la position corrigée de l'épaule dans le mouvement, permettra d'intégrer de manière plus fonctionnelle les techniques de recentrage de la tête de l'humérus au quotidien, pour les gestes professionnels ou sportifs. Elle s'effectue dans un premier temps en *chaîne fermée* (en appui sur le sol, sur un ballon ou contre la main du rééducateur) : le patient, grâce au contact tactile, situe mieux son épaule dans l'espace et réagit plus facilement aux déséquilibres imposés. De plus, la chaîne fermée entraîne une co-contraction des muscles abaisseurs extrinsèques (GP, GD), favorable au placement correct de la tête de l'humérus. Par la suite, les *chaînes semi-fermées (via* un bâton ou un élastique) et ultérieurement ouverte (sans contact tactile), plus fonctionnelles, demandent au patient un contrôle performant du positionnement de l'épaule lors du geste **(Exercices 8 à 24).**

L'étude de Holmgren *et al.* (2012) évalue, chez des patients souffrant de

conflit sous-acromial, l'intérêt d'un programme d'exercices spécifiques basés sur le travail de la coiffe des rotateurs et des stabilisateurs de la scapula (groupe « entraîné ») dans l'amélioration de la fonction et de la douleur par rapport à un programme d'exercices non spécifiques. Les patients dans le groupe « entraîné » ont reçu 6 exercices pendant 12 semaines, ciblant le renforcement excentrique et concentrique de la coiffe postérieure et des muscles scapulaires, accompagnés d'étirements spécifiques dédiés aux structures postérieures de l'épaule. Au terme des 12 semaines, le groupe « entraîné » présente une amélioration significativement plus importante du score de Constant et une meilleure appréciation subjective de l'amélioration apportée au traitement.

Rééducation des ruptures de coiffe non opérées

Les ruptures de coiffe résultent de phénomènes traumatiques (réception sur l'épaule ou le bras, chute lors du sport) ou de processus dégénératifs. Les patients présentant des douleurs et une impotence relative voire totale consultent parfois tardivement. Certaines ruptures restent parfois bien tolérées : le patient ressent peu de douleur et une simple fatigabilité à l'effort.

La coiffe des rotateurs présente deux types de ruptures : partielles ou transfixiantes.

- ► Les ruptures partielles sont superficielles, intra-tendineuses ou profondes. Les ruptures profondes (versant articulaire) du supra-épineux représentent le cas le plus fréquent.
- ► Les ruptures transfixiantes (communicantes) correspondent à une perforation de la coiffe avec une communication entre l'articulation et la bourse subdeltoïdienne.

Le traitement de ces lésions requiert parfois une immobilisation de 1 à 3 semaines.

► **Dans les ruptures partielles,** la rééducation nécessite :

– l'utilisation des techniques antalgiques classiques ;

– l'apprentissage du placement de la tête de l'humérus coude au corps et dans le geste, grâce au travail des muscles stabilisateurs extrinsèques **(Exercices 1 à 7) ;**

– la récupération des amplitudes passives et la recherche de la voie de passage permettant l'élévation active sans douleur **(Exercices 57 à 78) ;**

– le renforcement des muscles de l'épaule :

→ les autres muscles de la coiffe **(Exercices 27 à 42),**

→ le deltoïde palliant le déficit de la coiffe, mais après le placement préalable correct de la tête de l'humérus **(Exercices 85 à 88 et 89 à 97),**

→ les muscles stabilisateurs de la scapula **(Exercices 43 à 56) ;** la fixation en rétraction (« serrer » les deux scapulae vers la colonne) permet à la scapula de constituer une base stable lors du travail deltoïdien. Ce verrouillage « scapulaire », accompagné du recentrage de la tête de l'humérus, apparaît indispensable lors de ruptures importantes de la coiffe des rotateurs ;

→ le biceps et le triceps qui participent à la contention verticale active de la tête de l'humérus **(Exercices 122, 126).**

Le patient apprend à protéger les tendons intacts de la coiffe des rotateurs en évitant le conflit sous-coraco-acromial lors du geste. Dans les ruptures traumatiques du sportif, l'indolence et la performance musculaire conditionnent la reprise sportive (en général, après 4 à 5 mois). L'évaluation isocinétique permet de cibler les groupes musculaires déficitaires (rotateurs ou abducteurs, adducteurs) et de renforcer au maximum ces muscles affaiblis par la lésion. La prise en charge rééducative de ces ruptures partielles en ralentit le caractère évolutif. La suture chirurgicale s'adresse aux patients jeunes et/ou sportifs, mais aussi lorsque le traitement conservateur ne suffit pas (persistance de douleurs). La limite d'âge sera laissée à l'appréciation du chirurgien.

► **Dans les ruptures totales,** le schéma rééducatif se calque sur celui des ruptures partielles, en fixant des objectifs moins exigeants, en raison de l'étendue des lésions.

L'application rigoureuse de cette prise en charge vise à réduire les risques d'omarthrose et à récupérer une fonction satisfaisante sans douleur (flexion antérieure active de 90° à 100° et port de petites charges, coude au corps, autorisant l'utilisation du bras dans les gestes de la vie quotidienne).

Chez les patients plus jeunes dont la rupture totale est traumatique, la

coiffe se répare obligatoirement par la chirurgie.

Acromioplastie antéro-inférieure, sans réparation tendineuse

En cas d'échec du traitement conservateur, l'acromioplastie antérieure sous arthroscopie constitue une solution de choix. La voie d'abord de l'endoscope est postérieure (entre l'infra-épineux et le petit rond), éventuellement antérieure (entre le chef long du biceps, le subscapulaire et le bord antérieur de la cavité glénoïdale) et latérale (en dehors du bord latéral de l'acromion). Le premier temps opératoire permet l'exploration des tendons de la coiffe et de l'espace sous-acromial, le second temps devient thérapeutique.

Cette acromioplastie sous arthroscopie autorise l'ablation de la bourse séreuse (bursoscopie) par voie externe, la section du ligament coraco-acromial et l'abrasion du bord antéro-inférieur de l'acromion (5 à 6 mm). Le débridement des tendons enflammés ou partiellement rompus s'effectue par voie antérieure. Le chirurgien sectionne le tendon du chef long du biceps s'il est luxé ou responsable d'un conflit antérieur important ; il résèque les ostéophytoses acromio-claviculaires éventuelles.

La technique endoscopique présente les avantages suivants :

► ***confort accru et absence de cicatrice pour le patient ;***
► ***moindre agression des structures capsulaires et musculaires ;***
► ***diminution du risque septique ;***
► ***périodes d'hospitalisation et de rééducation réduites.***

Rééducation après acromioplastie

Un délai de cicatrisation de 3 mois permet la mise en place de la fibrose postopératoire sur la tranche de section osseuse de l'acromion et la formation d'une nouvelle bourse sous-acromiale. Le patient porte le bras en écharpe pendant 2 jours à 1 semaine, selon l'importance de l'intervention et les recommandations du chirurgien. La rééducation débute au premier jour postopératoire, progressive et respectant l'indolence. Le risque principal postopératoire correspond à la capsulite rétractile secondaire persistant au 3e mois.

Les objectifs sont les suivants :

► la récupération progressive de la mobilité passive et ensuite active **(Exercices 52 à 78 et 87 à 97).** Le patient peut rapidement utiliser le membre supérieur dans les activités quotidiennes simples. La chronologie des amplitudes passives, en flexion antérieure et en abduction, est la suivante :

– 90° à la 2e semaine ;

– 120° à la 3e semaine ;

– 160° à la 4e semaine ;

– 180° à la 5e semaine.

L'utilisation de(s) voie(s) de passage **(Exercices 57 à 64)** et des techniques du « tenir-relâcher » **(Exercices 79 à 84)** garantissent une récupération optimale de la mobilité. Les amplitudes actives progressent de façon identique, diminuées de 10° par rapport aux amplitudes passives. Les exercices actifs assistés et de piégeage articulaire assurent la transition avec la fonction active de l'épaule **(Exercices 66 à 78, 91 à 93).** Un programme d'auto-rééducation à exécuter plusieurs fois par jour à domicile, contrôlé et amendé régulièrement par le thérapeute, sera proposé au patient dès après la chirurgie. Six à huit semaines seront souvent nécessaires pour retrouver les amplitudes actives maximales. Les gestes complexes (main-nuque, main dos) se récupèrent plus tardivement (3 mois) **(Exercices 25, 26).**

► le travail de placement de la tête de l'humérus et son intégration dans la fonction, en respectant les sensations nociceptives ;

► le renforcement des muscles de la coiffe, de la scapula et périscapulaires. L'utilisation de l'isocinétisme, vers la 12e semaine post-chirurgicale, autorise le renforcement adéquat des muscles de la coiffe ;

► la restauration des fonctions proprioceptives. La douleur guide les exercices choisis. La chaîne fermée reste plus sécurisante dans les premières semaines.

La reprise professionnelle et sportive s'effectue généralement 3 à 4 mois après la chirurgie.

Les résultats sur les tendinopathies superficielles apparaissent satisfaisants (87 % de bons résultats sur 108 acromioplasties). Malgré une diminution spectaculaire de la douleur, l'indolence n'est pas toujours acquise. La mobilité et la fonction, avec un recul de 2 ans, sont améliorées ou normalisées dans plus de 87 % des cas.

Réparation des ruptures tendineuses de la coiffe des rotateurs

Les larges ruptures de coiffe intéressent généralement plus d'un tendon. La lésion implique au moins le supra-épineux, une rupture partielle ou totale de l'infra-épineux, tandis que celle du subscapulaire reste plus rare. Les ruptures partielles ou totales de la coiffe des rotateurs ont pour origine une atteinte dégénérative ou traumatique. La chirurgie s'effectue soit « à ciel ouvert » (voie d'abord supérieure : le deltoïde s'incise verticalement à l'union des tiers moyen et antérieur), soit sous arthroscopie. Grâce aux progrès technologiques, l'arthroscopie s'affirme comme la technique la plus utilisée actuellement. Le but de la réparation tendineuse est de recréer l'anatomie de surface d'insertion tendineuse *(foot print)* sur l'os cortical par une fixation chirurgicale (ancre). Elle nécessite une trophicité et une élasticité de la coiffe de qualité afin de permettre la réinsertion sur le tubercule majeur (trochiter). L'utilisation d'un lambeau deltoïdien, permettant la suture d'une rupture plus étendue, semble occasionnelle. Actuellement, les chirurgies dévolues aux ruptures irréparables s'orientent vers le transfert du grand pectoral (ruptures massives antéro-supérieures) ou du grand dorsal (ruptures massives postéro-supérieures). La chirurgie réductrice s'accompagne le plus souvent d'une acromioplastie avec section du ligament coraco-acromial. Ces différentes techniques chirurgicales améliorent les phénomènes douloureux, la mobilité et la fonction mais les résultats sur la force musculaire semblent plus controversés. Les attelles d'immobilisation sont multiples, allant de la position coude au corps, au coussin d'abduction (30° à 45°) amovible. Les délais post-chirurgicaux imposés pour l'immobilisation et la rééducation restent conditionnés par la cicatrisation du tendon sur l'os. La fixation et la cicatrisation du tendon dépendent de la vascularisation et de la réorganisation progressive de l'interface par le développement de fibres de collagène.

Il est intéressant de rappeler l'évolution des concepts régissant la rééducation après réparation tendineuse de la coiffe des rotateurs. Durant de nombreuses années, les délais restaient essentiellement conditionnés par les étapes de cicatrisation d'un tendon suturé. Actuellement, la réflexion repose davantage sur le processus de formation d'une nouvelle enthèse par la fixation du tendon sur l'os. Lors de la fixation du tendon sur l'os cortical, le processus de réparation débute effectivement 2 semaines après la chirurgie. Un tissu cicatriciel composé de cellules inflammatoires et de fibroblastes s'observe sur le site de la réinsertion, mais aucune continuité du collagène entre le tendon et l'os n'existe encore. Durant cette période, un repos strict est imposé au complexe musculo-tendineux car la suture n'a de résistance mécanique que par la valeur des fils d'accrochage.

À 4 semaines, un tissu dense de connexion apparaît à l'interface tendon – os.

Des sollicitations précoces sous-maximales dans le sens des lignes de force et de traction permettent de façonner correctement le collagène néoformé. La contraction excentrique sous-maximale représente un mode de choix pour orienter correctement les fibres tendineuses cicatricielles.

Après 6 semaines, l'interface tendon – os ressemble à un site d'insertion épais et lamellaire, une nouvelle enthèse s'étant formée. Les sollicitations mécaniques peuvent s'accroître progressivement, afin d'améliorer la résistance du tendon. L'utilisation de l'excentrique permet ici encore d'agir sur la qualité de la suture tendineuse.

Rééducation après sutures de la coiffe des rotateurs

Idéalement, une prise en charge pré-chirurgicale permet l'apprentissage du placement de la tête de l'humérus, l'optimalisation des amplitudes articulaires passives et le maintien d'une bonne trophicité musculaire.

L'immobilisation post-chirurgicale du bras dans l'attelle d'abduction dure 4 à 6 semaines, en accord avec les recommandations du chirurgien.

La rééducation postopératoire se construit en 3 phases sur base de la cicatrisation du tendon sur l'os (formation d'une nouvelle enthèse).

Phase 1 (phase de contention thoraco-brachiale) : J1 - J45

Le patient conserve l'attelle jour et nuit. La rééducation à ce stade a pour objectif de lever la douleur et d'éviter la survenue d'une capsulite rétractile :

J1-J7

► massages, électrothérapie antalgique, glace ;

► mobilisation passive à partir de 45° d'abduction selon le plan de la scapula et la voie de passage en couchers dorsal et latéral **(Exercices, 57, 58 et 64) ;**

► mobilisation passive de la scapula en coucher latéral **(Exercices 134 à 136) ;** correction de la statique rachidienne ;

► mobilisation du coude, bras à 45° d'abduction ;

► mouvements pendulaires avec une charge de 0,5 kg **(Exercice 98).**

J7-J45

► électrostimulation non tétanisante (8 Hz) des muscles suturés ;

► intensification de la récupération des amplitudes passives selon la voie de passage et les plans sagittal et frontal ;

► mobilisation de la scapula en coucher latéral ou assis, selon les modes passif et actif ;

► apprentissage du placement de la tête de l'humérus **(Exercices 1 à 5) ;**

► contractions isométriques sous-maximales des muscles RE et RI, bras dans la position de l'attelle, si suture unique du supra-épineux **(Exercices 27, 31, 36 et 41) ;**

► mouvements pendulaires avec une charge de 1 kg **(Exercices 98 et 99).**

Au terme des 45 premiers jours, le patient atteint passivement 150° d'élévation dans le plan de la scapula ou sagittal. L'élévation active du bras, dans les plans favorables et à partir de l'attelle, s'avère possible.

Phase 2 (phase de sevrage de la contention) : semaines 6 à 8

Le sevrage, rapide à ce stade, de l'attelle autorise le retour du bras le long du corps, correspondant à un allongement maximal du tendon suturé.

Cette phase permet :

► le travail total des amplitudes passives en élévation sagittale et frontale

(**Exercices 57 à 60**, **79 et 80**) ;

► la récupération des amplitudes passives et actives de la rotation externe (**Exercices 61 à 63**, **et 83, 84**) ;

► l'intensification du travail de placement de la tête de l'humérus et son intégration dans le geste actif (**Exercices 6** **et 7**) ;

► le travail excentrique sous-maximal des fléchisseurs : descente contrôlée du bras de 150° à 0° (**Exercices 89** **et 90**) ;

► l'élévation active du bras à partir de 0° (bras le long du corps) (**Exercice 95** **sans charge**) ;

► l'exercice concentrique sous-maximal des muscles de la coiffe et de la scapula (**Exercices 27**, **36**, **43**, **47**, **55**) ;

► le travail proprioceptif en chaînes fermée et semi-fermée (**Exercices 8 à 15**).

Phase 3 (phase de récupération fonctionnelle) : après 8 semaines

La phase finale de la rééducation correspond à la récupération de l'épaule en termes de mobilité et de fonction.

Ces objectifs exigent :

► l'automatisation du placement de la tête de l'humérus dans le geste ;

► le travail actif de descente et d'élévation du bras dans une amplitude complète, avec une charge de 1 kg (**Exercices 94** **et 95**) ;

► le travail actif de l'abduction dans le plan frontal sans charge et ensuite avec 1 kg (**Exercice 96**) ;

► le renforcement des muscles de la coiffe et de la scapula (élastiques, poids, ballon...) (**Exercices 27 à 56** **et 118 à 124**) ;

► la récupération musculaire progressive dans les mouvements du bras (**Exercices 85 à 88**) ; **pas de charge maximale avant 12 semaines ;**

► la reprogrammation proprioceptive en ajoutant la chaîne ouverte (**Exercices 8 à 24**) ;

► l'isocinétisme (entre la 14e et la 16e semaine, avec l'accord du chirurgien). Après un bilan évaluatif, le renforcement compensatoire a pour objectif de normaliser la fonction musculaire ;

► le réentraînement du geste fonctionnel ou sportif s'intégre à cette dernière phase.

Les phases successives de la rééducation s'effectuent sans douleur, en particulier le travail excentrique de freinage. L'utilisation de l'électrothérapie antalgique, des massages et de la cryothérapie se poursuivra selon l'évolution individuelle de la symptomatologie.

Le délai moyen de récupération, correspondant à la stabilisation des phénomènes algiques et des amplitudes articulaires, est de 6 mois. Les algoneurodystrophies représentent une complication rare (5 %). La gêne postopératoire apparaît nulle ou faible pour 78 % des patients. Le gain de mobilité active postopératoire en flexion et en rotation externe est significatif (92 % ont une élévation antérieure > 120° et 82 % une rotation externe > 40°). Sur la fiche de Constant, le score moyen du gain de force s'élève à 81 points sur 100. Rokito *et al.* (1996) évaluent, en isocinétisme, la force musculaire d'épaules opérées de rupture de coiffe. À 12 mois, le recouvrement de la force (en rapport au côté controlatéral) en flexion, abduction et rotation externe semble pratiquement complet dans les réparations des ruptures de petite et moyenne tailles. Les progrès, importants durant les 6 premiers mois, deviennent ensuite plus lents. Après ruptures massives ou totales de la coiffe, les progrès paraissent nettement plus lents et moins consistants. Le risque de rupture itérative après chirurgie augmente avec l'importance de la suture chirurgicale. Selon Goutallier *et al.* (1995) les chirurgies des ruptures limitées du tendon du supra-épineux restent de bon pronostic et procurent une récupération satisfaisante de la force. Dès que la rupture s'étend, le paramètre de force semble plus affecté. En effet, la dégénérescence graisseuse s'arrête généralement de progresser en postopératoire mais elle ne décroît que rarement et uniquement pour le supra-épineux. En pré- et postopératoire, la dégénérescence graisseuse de l'infra-épineux s'accompagne d'une perte de fonction du muscle. Les ruptures massives de la coiffe accompagnées d'une tête de l'humérus excentrée et d'une arthrose sous-acromiale s'orientent plutôt vers une chirurgie *a minima* sous arthroscopie, ou plus vraisemblablement vers un remplacement prothétique.

Ce document est la propriété exclusive de Sergiu Mitroi (sergiumitroi@yahoo.com) - vendredi 22 novembre 2019 à 23h37

4 - COMPLICATIONS

La rééducation liée aux pathologies de ce chapitre a en commun l'intégration du placement correct de la tête de l'humérus à chacun de ses stades.

TENDINITE CALCIFIANTE

La tendinite calcifiante de la coiffe représente l'une des causes fréquentes d'épaule douloureuse. L'affection touche le plus souvent la femme sédentaire entre 50 et 60 ans. Les calcifications siègent essentiellement dans les tendons de la coiffe. Elles concernent également le tendon du biceps et exceptionnellement le bourrelet glénoïdal. Leur origine reste inconnue (hypoxie locale, facteurs génétiques...). Bien qu'elles siègent préférentiellement dans la zone sous-acromiale conflictuelle, elles ne semblent pas en être la conséquence. Un certain nombre demeurent asymptomatiques mais, dans le cas contraire, la douleur nocturne prédomine. À l'examen, le tableau clinique habituel correspond à celui d'un conflit antéro-supérieur classique avec une limitation éventuelle en élévation antérieure et en rotation externe. La calcification siège le plus souvent (80 %) dans le supra-épineux, et dans l'infra-épineux (15 %) ; plus rarement dans le subscapulaire ou le petit rond. Plusieurs calcifications investissent parfois la même coiffe. La tendinite calcifiante évolue fréquemment de façon cyclique entre la phase calcifiante et la phase de résorption ; celle-ci semble se produire sans lésion histologique de réaction ou de cicatrisation tendineuse.

Rééducation de la tendinite calcifiante

Les objectifs de cette rééducation résident dans la suppression des contraintes au niveau du tendon calcifié, grâce au repositionnement de la

tête de l'humérus et au maintien d'une mobilité maximale.

1. Différentes techniques limitent la sensation douloureuse (cryothérapie, TENS antalgique, décoaptations de Mennel **(Exercices 131 à 137),** mouvements pendulaires **(Exercices 98, 99).**
2. Les amplitudes sont récupérées ou entretenues selon les voies préférentielles de passage et le plan sagittal. L'abduction frontale, qui entraîne une réduction de l'espace et une compression de la calcification, se rééduque plus tardivement **(Exercices 57 à 78).**
3. Le travail de repositionnement de la tête de l'humérus permet la diminution des contraintes sur la coiffe calcifiée pendant le geste. Le recentrage actif se travaille dans le plan de la scapula, coude dans la main du kinésithérapeute et s'intègre dans différentes positions du bras. Le patient doit appliquer ces consignes à domicile pour assurer une évolution correcte du traitement **(Exercices 1 à 7).**
4. Le renforcement des muscles de la coiffe et périscapulaires commence en isométrique, dans des positions non douloureuses ; il se poursuit, dès que possible, en mode concentrique en élargissant les plans de travail. La sollicitation excessive du tendon envahi par la calcification générera des douleurs ; l'entraînement musculaire restera donc progressif et adapté individuellement **(Exercices 27 à 56, 93 à 96, 119 à 124).**
5. La proprioception vise la correction du positionnement de l'épaule dans les gestes quotidiens et contribue à réduire les phénomènes algiques **(Exercices 8 à 24).**

La technique d'ondes de choc radiales et les ondes de choc focales (sous contrôle échographique) semblent apporter de bons résultats (disparition de la calcification ou diminution de son volume, diminution de la sensation douloureuse) ; des études scientifiques plus approfondies permettraient de valider les résultats à long terme de ces techniques.

Les résultats de la rééducation de la tendinite calcifiante demeurent variables. Dans le cas de calcifications épaisses ou mal positionnées, l'impact des techniques de recentrage sur la douleur s'avère insuffisant. De

plus, la qualité du tendon investi par cette calcification s'altère progressivement. Dans les cas rebelles, la trituration à l'aiguille ou la chirurgie sous arthroscopie représentent les solutions ultimes.

► La « trituration » à l'aiguille ou « ponction-aspiration-infiltration » des calcifications rebelles consiste à cribler la calcification à l'aide d'une ou de plusieurs aiguilles, par voie percutanée sous amplificateur de brillance. Le geste comporte une aspiration-lavage et une injection de corticoïdes *in situ.* La littérature mentionne 80 % de bons résultats et la disparition de la calcification dans 50 % des cas. Le geste, exécuté en ambulatoire et sous anesthésie locale, rend la technique attrayante. Néanmoins, les nombreuses récidives et la fragilisation de la coiffe constituent des reproches majeurs.

► La chirurgie sous arthroscopie exige une hospitalisation brève. La calcification est excisée après l'incision superficielle de la coiffe sur quelques millimètres dans le sens des fibres. La chirurgie d'excision s'accompagne parfois d'une acromioplastie, dans le cas de calcifications profondément enchâssées dans le tendon. La capsulite rétractile secondaire et la rupture partielle de la coiffe représentent des complications possibles mais dont le risque est limité par une prise en charge rééducative de qualité :

– antalgie classique : l'exérèse de calcifications génère régulièrement des douleurs importantes lors de la mobilisation, pendant 4 à 5 semaines **(Exercices 98, 99) ;**

– récupération des amplitudes passives et actives maximales (adaptées aux plaintes du patient) **(Exercices 57 à 84, 92 et 93) ;**

– apprentissage du placement de la tête de l'humérus **(Exercices 1 à 24) ;**

– renforcement progressif des muscles périarticulaires en ménageant le tendon du muscle investi par la calcification **(Exercices 85 à 106 et 118 à 124).**

La cicatrisation complète du tendon incriminé demande 3 à 6 mois, selon l'importance, l'emplacement et le nombre de calcifications excisées. Le muscle correspondant à ce tendon ne peut être renforcé de manière intensive avant la fin de la phase cicatricielle. Dans une série de 274 cas de calcifications traitées sous arthroscopie, 92 à 96 % s'estiment satisfaits ;

dans 83,5 % des cas, la calcification disparaît complètement.

CAPSULITE RÉTRACTILE

La capsule articulaire joue un rôle fondamental dans l'épaule enraidie. La capsulite est primitive (apparemment isolée) ou secondaire à un traumatisme suivi d'une immobilisation. Plus fréquente chez la femme, la capsulite rétractile survient de préférence entre 40 et 60 ans et reste le plus souvent unilatérale.

L'évolution très lente de la pathologie varie entre 12 et 30 mois mais se présente souvent comme résolutive. Elle génère des douleurs considérables puis de la raideur, source d'un handicap majeur, mais n'induit pas d'altération des surfaces articulaires. La capsulite rétractile se caractérise anatomiquement par une fibrose capsulaire, ligamentaire (ligament coraco-huméral) et parfois bursale (bourse subacromio-deltoïdienne). La capsulite rétractile apparaît associée à un processus inflammatoire dans les premiers stades de la pathologie qui se caractérise par la présence de mastocytes, lymphocytes, macrophages et cytokines au sein de l'articulation gléno-humérale. Plusieurs auteurs évoquent une inflammation de la membrane synoviale précédant la fibrose du complexe capsulo-ligamentaire. De plus, un niveau élevé de cytokines et de facteurs de croissance facilitant normalement la réparation des tissus dans le cadre d'un processus inflammatoire, semble dans ce cas responsable du nombre anormal de fibroblastes.

Une zone anatomique de la capsule appelée « intervalle des rotateurs » semble particulièrement touchée dans la capsulite rétractile. Sa forme est celle d'un triangle délimité par les muscles supra-épineux et subscapulaire dont la base est le processus coracoïde. Il est renforcé par le ligament coraco-huméral à sa partie externe et par le ligament gléno-huméral dans sa partie interne. Une rétraction de l'intervalle des rotateurs caractérise la capsulite rétractile, causant un déficit de rotation externe commun dans cette pathologie.

Les trois stades de la capsulite rétractile :

1. **Stade I** (jusqu'à 2 mois) : marqué par une douleur diffuse de la région

scapulaire irradiant vers l'avant-bras et atteignant son maximum d'intensité en quelques jours ou semaines. Celle-ci est permanente, s'intensifiant parfois au repos complet.

2. **Stade II** (jusqu'à 3 à 6 mois) : correspond à une diminution de la douleur et à l'installation de la raideur. La douleur reste subordonnée au mouvement : l'élévation antérieure et la rotation externe, suivies par l'abduction, représentent les mouvements les plus limités.

3. **Stade III** (jusqu'à 12 à 36 mois) : appelé stade de récupération, dominé par la levée progressive de la raideur et la récupération des amplitudes passives puis actives. La douleur régresse pour finalement disparaître.

Rééducation de la capsulite rétractile

Au stade 1

► recherche de l'indolence (mouvements pendulaires **[Exercices 98, 99],** massages et étirements **[Exercices 102, 127, 128],** électrothérapie) ;

► mobilisations capsulaires (tractions, décoaptations de Mennel) **(Exercices 131 à 137) ;**

► restauration des amplitudes articulaires (mobilisations passives du bras et de la scapula), selon la voie de passage ou le plan de la scapula **(Exercices 57 et 58) ;**

► dissociation de l'humérus et de la scapula grâce aux assouplissements du grand rond et du grand dorsal en coucher latéral **(Exercices 64, 79 et 80).**

Au stade 2

► restauration des amplitudes articulaires, passives et actives, en respectant le rythme scapulo-huméral **(Exercices 57 à 78) ;**

► utilisation des techniques de « tenir - relâcher » ou de « contracter - relâcher », afin d'obtenir le relâchement des antagonistes **(Exercices 79 à 84) ;**

► étirement des structures capsulo-ligamentaires antérieures (maintien passif en position d'abduction 90° et rotation externe maximale possible)

et postérieures (main-dos) **(Exercices 100 à 105) ;**

► recentrage actif de la tête de l'humérus (abaisseurs extrinsèques) de manière analytique et ensuite dans les différentes positions **(Exercices 1 à 7) ;**

► apprentissage de l'élévation du bras (manœuvre de piégeage articulaire) **(Exercices 89 à 93)** - récupération de la qualité de force des muscles de la coiffe et périscapulaires **(Exercices 27 à 56, 118 à 124) ;**

► proprioception en chaînes fermée et semi-fermée **(Exercices 8 à 23).**

Au stade 3

► thermothérapie, U.S. (ultrasons) ;

► intensification du travail de restauration d'amplitude (plan frontal et gestes complexes : main-nuque, main-dos) **(Exercices 25 et 26, 100 à 105) ;**

► renforcement musculaire isocinétique, ou à l'aide de charges **(Exercices 85 à 97, 118 à 124) ;**

► proprioception en chaîne ouverte **(Exercices 23 et 24) ;**

► réhabilitation professionnelle ou sportive.

Les résultats d'une prise en charge conservatrice s'avèrent très bons à long terme mais demandent beaucoup de patience et d'investissement de la part du patient.

L'installation du patient sur un arthromoteur spécifique à l'épaule permet la mobilisation articulaire selon le mode passif continu (Mobilisation Passive Continue) d'après les modalités de mouvement et de vitesse choisies par le thérapeute. Un goniomètre intégré mesure les amplitudes atteintes à la fin de chaque séance, stimulant quantitatif très intéressant pour le patient. Une étude comparative entre cette technique motorisée et la mobilisation passive pratiquées par le thérapeute nous encourage vivement à utiliser l'arthromoteur en adjuvant de la prise en charge habituelle (résultats personnels non publiés).

En cas de récupération anormalement lente, des techniques plus agressives peuvent être envisagées : l'**arthrodistension scapulo-humérale,** la **mobilisation sous anesthésie générale** ou la **capsulotomie arthroscopique :**

- ► l'arthrodistension scapulo-humérale consiste à distendre la capsule articulaire en injectant la quantité de liquide (anesthésique, corticoïde) maximale tolérable. Les résultats satisfaisants résultent principalement d'une amélioration de la douleur plus que d'un gain d'amplitude immédiat. Une mobilisation passive et active suit immédiatement la manœuvre et se poursuit les semaines suivantes ;
- ► la mobilisation sous anesthésie générale s'effectue dans les secteurs d'abduction, de flexion et de rotation externe, en exerçant une force croissante. La mobilisation sous narcose précède une semaine de rééducation intensive. Les récupérations d'amplitudes semblent importantes les premières semaines pour se stabiliser ensuite. Cette technique, plus ancienne, apparaît moins utilisée actuellement ;
- ► la capsulotomie arthroscopique : après le premier temps arthroscopique de confirmation diagnostique, le second consiste à sectionner la capsule rétractée dans les régions antérieure et inférieure (accompagné d'une section des ligaments gléno-huméraux moyen et inférieur). Après la capsulotomie, une mobilisation sous anesthésie complètera la libération articulaire. Cette technique récente s'envisage après l'échec des autres approches et semble donner des résultats intéressants.

L'utilisation de ces manœuvres ne dispense pas d'une rééducation intensive se poursuivant pendant plusieurs mois. De nouvelles approches thérapeutiques apparaissent dans le suivi des capsulites rétractiles rebelles. Le nerf supra-scapulaire est responsable, au-delà de la motricité des muscles supra- et infra-épineux, de la sensibilité de la bourse sous-acromiale, des ligaments acromio-claviculaire et coraco-acromial ainsi que de l'articulation acromio-claviculaire. Dans deux groupes de patients présentant une capsulite rétractile, Dahan *et al.* (2000) ont comparé l'efficacité d'une prise en charge comportant 3 injections d'un anesthésiant local au niveau du nerf supra-scapulaire à 7 jours d'intervalle par rapport à l'injection d'un placebo. Les résultats montrent une diminution de la douleur significative dans le groupe intervention comparé au groupe placebo.

L'ALGONEURODYSTROPHIE,

SYNDROME DOULOUREUX RÉGIONAL COMPLEXE (SDRC)

« L'algoneurodystrophie » (AND) associe œdème, douleur, troubles vasomoteurs et enraidissement progressif d'un membre ou d'un segment de membre en réponse à une « agression » (traumatisme extrinsèque ou intrinsèque) : hémiplégie, coronaropathie, grossesse, diabète, fracture, chirurgie orthopédique.

L'algoneurodystrophie appartient au syndrome douloureux régional complexe (SDRC) de type I ; le diagnostic est essentiellement d'élimination clinique. Le traitement fait appel à des thérapeutiques utilisées par voie systémique (antalgiques, calcitonine, biphosphonates) ou locale (blocs sympathiques, neurostimulateur), à la rééducation et à la prise en charge psychologique parfois.

Les tissus soumis à un stimulus nociceptif subissent un dérèglement du système sympathique. Une vasoconstriction artériolaire intense et prolongée entraîne un ralentissement circulatoire et une stase capillaire donnant lieu à une désaturation tissulaire en oxygène et une ischémie relative. Une baisse du PH, la baisse de pression partielle en oxygène (PO_2), l'augmentation de pression partielle en gaz carbonique (PCO_2) et la kaliémie augmentent la perméabilité capillaire et génèrent la douleur. Le dysfonctionnement capillaire explique l'œdème, la rougeur et l'hyperthermie. Ces souffrances tissulaires entretiennent la stimulation sympathique, responsable du cercle vicieux. L'AND évolue en deux phases :

- **Phase chaude :** la douleur, l'œdème, l'hyperthermie et l'impotence fonctionnelle sont prépondérants. Ce stade se caractérise également par une hyperesthésie et une sudation locale. La mobilisation passive est douloureuse dans tous les secteurs et la pression des massifs osseux entraîne une sensibilité diffuse. Cette phase peut durer quelques semaines à plusieurs mois.
- **Phase froide :** l'œdème et la raideur liés à la fibrose restent significatifs, avec des rétractions tendineuses capsulaires et aponévrotiques. Les douleurs spontanées diminuent, tandis que la peau

prend un aspect lisse et froid. L'hypothermie remplace l'hyperthermie.

Rééducation de l'AND ou du SDRC

► **Phase chaude :** lutte contre l'œdème et les troubles vasomoteurs :

– électrothérapie antalgique et anti-inflammatoire ;

– douches écossaises (alternance de froid et chaud toutes les 30 s pendant 6 min en terminant par le froid) ;

– décoaptations de Mennel, douces et impérativement non douloureuses **(Exercices 131 à 137) ;**

– mouvements pendulaires sans charge ou avec 0,5 kg **(Exercices 98 et 99) ;**

– travail actif assisté dès que possible, selon la voie de passage (éviter le travail passif intempestif) **(Exercices 65 à 78) ;**

– mobilisations de la scapula en coucher latéral **(Exercices 134 à 136) ;**

– correction de positions vicieuses éventuelles.

► **Phase froide :** récupération des amplitudes articulaires, de la force musculaire et des fonctions proprioceptives.

Le schéma rééducatif à ce stade rejoint celui de la capsulite rétractile en respectant l'indolence. L'évolution, longue, s'avère souvent favorable.

Récemment, une approche rééducative originale, basée sur la constatation d'anomalies de la représentation corticale du membre affecté (rééducation de 6 semaines en trois étapes : reconnaissance de la main, imagination de mouvements effectués par la main et enfin mouvements des deux mains à l'aide d'un miroir) diminue nettement la douleur au terme du traitement.

PATHOLOGIES DU TENDON DU CHEF LONG DU BICEPS

La tendinite du chef long du biceps correspond à une *ténosynovite,* en rapport au prolongement synovial qui accompagne le tendon. Elle s'intègre généralement aux syndromes inflammatoires de l'épaule.

► ***Le tendon du chef long dit biceps (TLB) peut entrer en conflit avec la voûte coraco-acromiale lors de ruptures partielles ou totales de la coiffe s'étendant à l'intervalle des rotateurs (supra-épineux et ligament***

coraco-huméral en haut, tendon du subscapulaire et ligament gléno-huméral supérieur en bas).

► ***La déficience de la coiffe lors de larges ruptures hypersollicite le tendon du chef long du biceps, dans son rôle de maintien antérieur de la tête de l'humérus.***

► ***Les processus dégénératifs communs à ceux de la coiffe, liés à l'âge et à l'hypo-vascularisation, entraînent des lésions de la face profonde du TLB.***

► ***L'atteinte consiste parfois en une ténosynovite isolée du chef long du biceps.***

Les mouvements d'abduction, de rotation externe et d'extension de l'épaule apparaissent douloureux ou limités. Le *palm-up* test ou test de Gillcreest explore le chef long du biceps. Sa positivité coïncide généralement avec la douleur lors de la palpation de la coulisse bicipitale.

La rééducation de la tendinite du chef long du biceps utilise, en plus de la prise en charge classique de la tendinopathie (MTP, US, glace), les étirements du tendon et le travail excentrique sous-maximal afin d'en accroître la résistance **(Exercices 125 à 126).** La correction posturale par la rétraction scapulaire (augmentation de la rotation latérale de la scapula) grâce au travail dynamique des adducteurs de la scapula et l'assouplissement du petit pectoral permet de corriger l'antéprojection des épaules, fréquente dans les pathologies bicipitales.

S'y ajoute le travail de recentrage de la tête de l'humérus, lorsque la tendinite du TLB est combinée aux lésions de la coiffe des rotateurs.

La tendinite chronique dégénère quelquefois en *rupture* spontanée. Le corps musculaire du chef long du biceps garde néanmoins une fonction relative dans la flexion du coude, grâce à sa cicatrisation sur le chef court du biceps. Cette rupture augmente le phénomène de conflit et d'instabilité en avant de la tête de l'humérus mais n'entraîne pas de diminution importante de la force au niveau de l'épaule ou du coude.

L'*instabilité* du tendon du chef long du biceps cause des luxations ou subluxations de celui-ci hors de sa gouttière. L'étiologie de ces instabilités

réside dans la morphologie de la gouttière (trop large) ou de ses bords (émoussés) ou encore est liée à un traumatisme.

La résolution de ces pathologies peut devenir chirurgicale : ténodèse, ténotomie. Dans la prise en charge rééducative post-chirurgicale (voir rééducation après acromioplastie), la flexion de l'épaule, la flexion du coude et la supination de l'avant-bras contre résistance ainsi que l'étirement passif du bras en extension – rotation externe méritent une prudence particulière les 6 premières semaines. Les exercices proposés devront impérativement respecter la cicatrisation du tendon et l'indolence (se référer aux consignes du chirurgien).

Ce document est la propriété exclusive de Sergiu Mitroi (sergiumitroi@yahoo.com) - vendredi 22 novembre 2019 à 23h37

5 - ATTEINTES NEUROLOGIQUES

PATHOLOGIE DU NERF SUPRA (SUS)-SCAPULAIRE

La pathologie du nerf supra-scapulaire affecte principalement les sportifs de lancer (javelot, volley-ball, tennis) mais peut également résulter d'un traumatisme (fracture de la scapula, mise en tension brutale) ou être liée à des troubles de statique de l'épaule.

Le nerf supra-scapulaire est essentiellement moteur, hormis quelques fibres sensitives destinées à la bourse séreuse sub-deltoïdienne, aux articulations scapulo-humérale et acromio-claviculaire. L'innervation des muscles supra-épineux et infra-épineux rend son rôle moteur fondamental dans les mouvements d'abduction et de rotation externe. Le nerf rencontre en fait deux pièges anatomiques sur son trajet :

- l'**incisure scapulaire** (échancrure coracoïdienne), recouverte par le ligament transverse supérieur de la scapula (coracoïdien). Le nerf plonge ensuite dans la fosse supra-épineuse pour innerver le supra-épineux ;
- le **défilé spino-glénoïdien,** fermé par le ligament transverse inférieur de la scapula (spino-glénoïdien) sur le bord latéral de l'épine scapulaire. Le nerf innerve l'infra-épineux dans la fosse infra-épineuse.

En cas de compression haute, les mouvements d'abduction et de rotation externe sont compromis ; si la compression a lieu au niveau du défilé spino-glénoïdien, l'atteinte motrice concerne exclusivement la rotation externe.

Rééducation du syndrome canalaire

Une phase hyperalgique et d'impotence fonctionnelle relative caractérise les premiers jours de ce syndrome canalaire. Les techniques

d'électrothérapie antalgique et les mobilisations passives douces (**Exercices 54 à 64, 131 à 137, 98 et 99**) restent largement utilisées à ce stade.

La prise en charge poursuit ensuite comme objectifs :

- ► le renforcement des muscles supra- et infra-épineux (compression haute : **Exercices 27 à 35, 97, 119 et 120**) - infra-épineux seul (compression basse : **Exercices 27 à 35, 119**) ;
- ► l'entretien des autres muscles de l'épaule ;
- ► la réhabilitation fonctionnelle et sportive.

Les moyens sont :

- ► l'électrostimulation, grâce aux courants dédiés aux muscles dénervés au niveau des fosses supra- et infra-épineuses ;
- ► le travail actif analytique de la rotation externe seule ou ajoutée à l'abduction.

L'entraînement de chaque groupe de muscles s'effectue de la piste moyenne vers la piste externe, du mode isométrique au travail concentrique puis excentrique (RE). Le rééducateur augmente progressivement le nombre de répétitions et les séries effectuées. La résistance évolue de la simple pesanteur aux charges additionnelles progressivement accrues. Des résistances maximales (séries courtes ; force) ou modérées, inférieures à 50 % du maximum (séries longues ; endurance) permettent une musculation plus ciblée. L'isocinétisme représente par ailleurs la technique idéale d'évaluation et de renforcement musculaire.

- ► les diagonales de Kabat permettent d'intégrer le travail des muscles déficients à des mouvements globaux ;
- ► les exercices proprioceptifs restaurent la fonction. L'utilisation des chaînes fermées et semi-fermées favorise la contraction des muscles déficitaires, du distal vers le proximal. La chaîne ouverte privilégie la transition vers les gestes spécifiques (**Exercices 8 à 24**).

AUTRES ATTEINTES PÉRIPHÉRIQUES

Syndrome de Parsonage et Turner

La névralgie amyotrophique de Parsonage et Turner s'identifie à une forme particulière de radiculonévrite inflammatoire aiguë. Son étiologie et sa physiopathogénie demeurent mal connues. Elle n'apparaît spontanément que dans un tiers des cas ; dans les autres cas, elle succède à des épisodes traumatiques, chirurgicaux ou infectieux. Elle atteint préférentiellement les hommes entre 25 et 50 ans. Ce syndrome évolue en deux phases : initiale douloureuse, ensuite paralytique et amyotrophiante.

Phase douloureuse

Elle débute brutalement et dure de quelques jours à deux ou trois semaines. La douleur se présente comme diffuse, irradiante et exacerbée la nuit. La mobilité passive, bien que maximale, apparaît douloureuse.

Phase paralytique et amyotrophie

La paralysie est totale, de type flasque ; l'amyotrophie se développe plus ou moins rapidement, pouvant devenir considérable. L'atteinte porte, par ordre de fréquence, sur les muscles deltoïde, supra-épineux, biceps, infra-épineux, dentelé antérieur, trapèze et triceps.

Les signes moteurs persistent 6 à 12 mois mais aboutissent le plus souvent à une régression spontanée.

Le traitement demeure essentiellement symptomatique. La rééducation, proche de celle concernant le syndrome canalaire, vise l'antalgie, l'entretien de la mobilité et le renforcement progressif des muscles paralysés.

Atteintes du nerf axillaire (circonflexe) ou du nerf musculo-cutané

Rappelons que le nerf axillaire innerve le deltoïde et que le nerf musculo-cutané correspond au coraco-brachial et au biceps brachial.

Ces lésions nerveuses terminales du plexus brachial ont pour étiologie un traumatisme (luxation antéro-interne, fracture de la clavicule, de la scapula ou de la tête de l'humérus), à l'origine d'un étirement anormal.

Le traitement est symptomatique, ou chirurgical en cas de rupture, afin de

restaurer la continuité du nerf. Cette fois encore, le schéma rééducatif, dans le stade aigu, se base sur la diminution des douleurs et le maintien des amplitudes passives. Le renforcement adapté des muscles atteints autorisera une récupération fonctionnelle lente.

Atteinte du nerf du dentelé antérieur (grand dentelé)

Elle s'établit suite à un étirement du nerf de Charles Bell (nerf thoracique long) lors de la pratique sportive (porters et lancers, service au tennis) ou lors de traumatismes thoraciques antérieurs. La déformation classique (bord spinal de la scapula décollé) en est la traduction habituelle et évidente. L'électromyogramme confirme l'atteinte neurogène du muscle.

L'arrêt de l'activité sportive et une rééducation spécifique centrée sur le renforcement du dentelé antérieur **(Exercices 43 à 50)** et la rééducation scapulaire selon les différentes chaînes cinétiques **(Exercices 106 à 109 et 117)** permettent habituellement la récupération musculaire.

Ce document est la propriété exclusive de Sergiu Mitroi (sergiumitroi@yahoo.com) - vendredi 22 novembre 2019 à 23h37

6 - LES INSTABILITÉS DE L'ÉPAULE

Une épaule est considérée comme instable lorsque les systèmes de contention passifs (capsulo-ligamentaire, articulaire) et actifs (musculo-tendineux) demeurent insuffisants pour contenir la tête de l'humérus dans la cavité glénoïdale de la scapula lors des mouvements. L'instabilité correspond à l'expression symptomatique d'une translation scapulo-humérale excessive.

Les auteurs répertorient différemment les luxations :

- *Certains les classent en trois groupes principaux : traumatiques, atraumatiques ou micro-instables.*
- *D'autres proposent de les classer selon la direction (antérieure, postérieure, multidirectionnelle), le degré, l'intensité, l'étiologie, le caractère volontaire ou involontaire, et les lésions anatomiques associées.*

INSTABILITÉS ANTÉRIEURES

Les instabilités antéro-inférieures représentent le cas le plus classique, conséquence fréquente d'une luxation vraie traumatique. Elles reconnaissent aussi une origine constitutionnelle atraumatique : le sujet souffre alors régulièrement de manière bilatérale. L'hyper-utilisation et l'hypermobilité dans les sports d'armer ou la natation génèrent également l'instabilité sans véritable contexte traumatique. Les luxations volontaires restent plutôt du ressort de la psychiatrie que de la traumatologie.

LA STABILITÉ PASSIVE

Le bourrelet, les ligaments et la capsule

La **cavité glénoïdale** ne correspond qu'au tiers de la surface articulaire de la tête de l'humérus. Le **bourrelet** augmente légèrement la congruence de l'articulation scapulo-humérale *(Fig. 21)*. Le bourrelet intervient dans la contention antérieure car il représente la zone d'ancrage du **ligament gléno-huméral inférieur** (LGHI) sur la glène *(Fig. 21, 5)*. Celui-ci fait partie des trois faisceaux du **ligament gléno-huméral,** ajouté aux faisceaux moyen et supérieur, et correspondant à un épaississement de la capsule. Le LGHI joue un rôle prépondérant dans la stabilité antérieure passive, surtout quand l'abduction dépasse 90°. Les instabilités antéro-inférieures à caractère récidivant associent, en règle générale, une lésion du bourrelet et une incompétence du LGHI. Le **ligament coraco-huméral** a essentiellement un rôle suspenseur de la tête de l'humérus et de frein dans les mouvements de rotation externe coude au corps *(Fig. 21, 4)*. La capsule, quant à elle, apparaît lâche dans sa partie antérieure ; son intégrité permet néanmoins le maintien d'une pression intra-articulaire négative physiologique, ajoutée à ses capacités relatives de résistance histologique *(Fig. 18, 10, 21)*.

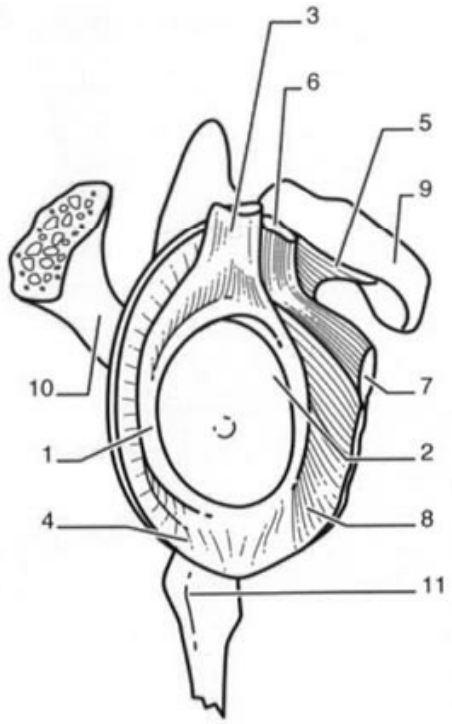

❶ Bourrelet glénoïdal
❷ Echancrure glénoïdale
❸ Tendon du chef long du biceps
❹ Capsule
❺ Ligament coraco-huméral
❻ Ligament gléno-huméral supérieur
❼ Ligament gléno-huméral moyen
❽ Ligament gléno-huméral inférieur
❾ Processus coracoïde
❿ Epine scapulaire
⓫ Tubercule infraglénoïdal (tubérosité sous-glénoïdienne) (insertion tendon du triceps)

Fig. 21 : Cavité glénoïdale de la scapula (d'après Kapandji)

LA STABILITÉ ACTIVE

Le système capsulo-ligamentaire n'offrant qu'une contention modérée, en regard de la mobilité importante de l'épaule, la **fonction musculaire** joue un rôle prépondérant dans la stabilité active.

La stabilité active de l'articulation gléno-humérale dépend de l'action coordonnée des muscles de la coiffe des rotateurs comprimant la tête de l'humérus contre la surface glénoïdale concave. La coiffe des rotateurs, par sa contraction, met également en tension le système capsulo-labral passif. Un déséquilibre entre les muscles agonistes et antagonistes diminue la résultante de force compressive et entraîne une translation humérale excessive. La stabilité gléno-humérale produite par les muscles de la coiffe diffère selon la position humérale et peut s'exprimer par un « index

dynamique de stabilité » (rapport entre forces compressive et de translation). L'index de stabilité fourni par le supra-épineux et le subscapulaire s'avère plus élevé en milieu de mouvement, secteur où le système ligamentaire se révèle le moins efficace. À la fin du mouvement, le petit rond et l'infra-épineux présentent un indice de compression élevé.

L'isocinétisme et l'électromyographie permettent de mieux cerner l'étiologie et de définir les objectifs thérapeutiques dans le cadre de luxations ou d'instabilités.

Cain *et al.* (1987) analysent l'interaction entre la coiffe des rotateurs et le ligament gléno-huméral. Les muscles infra-épineux et petit rond jouent un rôle essentiel dans la stabilité dynamique antérieure, surtout dans la position de l'armer. Une relation linéaire existe entre la rotation de l'humérus induite par l'activité des rotateurs externes et la tension du ligament gléno-huméral inférieur. La coiffe postérieure stabilise les structures antérieures de l'articulation scapulo-humérale par sa capacité à tirer la tête de l'humérus en arrière pendant la rotation externe. Le traitement conservateur de l'instabilité antérieure passe donc par le renforcement de l'infra-épineux et du petit rond, rotateurs externes protégeant les structures antérieures lors de l'armer.

Selon Warner *et al.* (1990), les instabilités antérieures d'épaule se caractérisent par une diminution de la force maximale des rotateurs internes. Le subscapulaire contient en effet la tête de l'humérus en avant dans la phase d'armer (action excentrique) et agit ensuite en tant qu'effecteur du lancer (contraction concentrique). Les mises en tension rapides, alternant allongements et raccourcissements, abîment les tendons des muscles antérieurs de la coiffe. Par ailleurs, les épaules instables se caractérisent fréquemment par une augmentation des amplitudes passives de la rotation externe, correspondant à une hyperlaxité facilitant la phase de l'armer (flexion – abduction – rotation externe).

Glousman *et al.* (1993) notent également, dans les épaules antérieures instables du sportif de lancer, une réduction de l'activité électromyographique des rotateurs internes et des adducteurs (sub-scapulaire, grand pectoral, excepté le grand dorsal) de la fin de l'armer

jusqu'à la phase de décélération terminant le lancer. Cette faiblesse antérieure active serait très partiellement compensée par une augmentation d'activité du chef long du biceps et du supra-épineux. Les contraintes sur les autres muscles de la coiffe, accompagnées d'une diminution de l'activité du dentelé antérieur en fin d'armer, génèrent un conflit sous-acromial secondaire. L'activité électrique du deltoïde reste inchangée, ce muscle n'intervenant pas dans la stabilité de l'épaule. L'activité électromyographique des rotateurs externes (infra-épineux, petit rond) apparaît ralentie de façon réflexe en fin d'armer, afin d'atténuer leur action luxante. Par contre, ils demeurent prépondérants lors de la décélération grâce à leur action excentrique de freinage.

Le déséquilibre entre les rotateurs internes et externes, ainsi que la diminution de l'activité du dentelé antérieur, entretiennent l'instabilité antérieure chronique de l'épaule ; la position la plus instable correspond à la fin de l'armer (flexion –abduction – rotation externe maximale) et au début de l'accélération.

Les muscles deltoïde, triceps, grand pectoral, grand dorsal et les stabilisateurs scapulaires représentent également des stabilisateurs dynamiques. Ils sont extrinsèques par rapport à la coiffe des rotateurs, considérée comme intrinsèque.

Konrad *et al.* (2006) décrivent néanmoins, sur un modèle cadavérique, une force de glissement antérieure générée par le grand pectoral dans la position d'appréhension. Kibler (1998) et Burkhart *et al.* (2000) observent la présence de dyskinésies scapulaires associées à l'épaule instable. Ces altérations de la position de la scapula sur le thorax et par rapport à l'humérus résultent de modifications de l'activité, d'une faiblesse ou d'un déséquilibre des muscles scapulaires.

ÉVALUATION CLINIQUE DE L'INSTABILITÉ ANTÉRO-INFÉRIEURE

L'examen clinique de l'instabilité de l'épaule recherche le degré de translation passive de la tête de l'humérus par rapport à la cavité glénoïdale ainsi que l'appréhension ressentie par le sujet dans des positions

sollicitantes.

L'anamnèse, le bilan de mobilité passive et active ainsi que l'évaluation fonctionnelle incluant l'observation du comportement de la scapula complèteront les tests cliniques spécifiques.

- ► ***Test du sillon*** - Sulcus test : *évalue l'hyperlaxité inférieure. Sujet assis ou en décubitus dorsal, le bras est relâché avec la main sur la cuisse (assis) ou le long du corps (couché). L'examinateur impose une traction vers le bas du bras dans l'axe de l'humérus. Si celle-ci fait apparaître un sillon entre l'acromion et la tête de l'humérus, plus important qu'au membre controlatéral, le sulcus est positif.*
- ► ***Manœuvre de Rodineau :*** *recherche le tiroir antérieur. Sujet penché en avant avec les bras pendants relâchés, l'examinateur placé derrière lui stabilise d'une main la scapula et de l'autre recherche une hyper-mobilité antéro-postérieure de la tête de l'humérus par rapport à la cavité glénoïdale. La valeur de ce test dépend de la comparaison au côté opposé.*
- ► ***Manœuvre de Rockwood :*** *détermine l'hyperlaxité antérieure. Le sujet assis pose ses avant-bras sur ses cuisses, les épaules relâchées. L'examinateur se place derrière lui et stabilise d'une main le complexe scapulo-claviculaire tandis que l'autre main recherche une hypermobilité antéro-postérieure de la tête de l'humérus en rapport avec le côté controlatéral.*
- ► ***Le signe de l'armer - test d'appréhension :*** *concerne la stabilité antérieure. Sujet assis ou en décubitus dorsal, l'examinateur amène le bras en abduction - rotation externe (position de l'armer) ; pendant l'exécution du geste, l'autre main pousse la tête de l'humérus vers l'avant avec le pouce. Si le patient ressent une appréhension (sensation de luxation), le test est positif.*
- ► ***Le*** **fulcrum test :** *le sujet s'installe en décubitus dorsal. Le thérapeute effectue une rotation externe tout en poussant, avec l'autre main, la tête de l'humérus vers l'avant. Le fulcrum est positif en cas d'arrêt mou et de sensation d'appréhension.*
- ► ***Le*** **« relocation test »** ***de Jobe :*** *s'adresse aux épaules laxes des lanceurs ou des nageurs et s'effectue lorsque les tests précédents*

s'avèrent positifs. Le sujet se place en décubitus dorsal, le bras amené en position extrême d'abduction – rotation externe. L'examinateur, par une pression sur l'épaule dirigée vers l'arrière, effectue un recentrage de la tête de l'humérus dans la glène. Cette manœuvre peut faire disparaître les douleurs et/ou l'appréhension malgré une rotation externe importante, ce qui signe la positivité du test.

ÉPAULE INSTABLE ET ISOCINÉTISME

Peu d'études décrivent le profil isocinétique des épaules instables antérieures opérées ou non.

Sabourin et Rodineau (1991), après évaluation isocinétique d'épaules instables chroniques non opérées, démontrent un déficit de force des RI plus ou moins marqué par rapport au bras controlatéral sain.

Boileau et Noury (1997), lors d'évaluations rétrospectives de patients opérés selon la technique de Latarjet, mettent en évidence un déficit des RI dans toutes les conditions de test. Les RE sont également déficitaires à 90° d'abduction : les auteurs expliquent ce déficit par des phénomènes d'inhibition liés à la position.

Determe *et al.* (1998) explorent des athlètes de haut niveau et proposent un concept d'**instabilité microtraumatique** liée au geste. Les translations antérieures de la tête de l'humérus, conséquence de l'hypermobilité et d'un déséquilibre musculaire en faveur des rotateurs internes, entraînent :

- ► des lésions antérieures par compression (complexe capsulo-labral-intervalle des rotateurs) ;
- ► des lésions postérieures liées à de fortes tractions (face profonde de la coiffe – bourrelet postéro-supérieur) ;
- ► des lésions tendineuses des rotateurs externes résultant d'un travail excentrique de freinage important.

Rupp *et al.* (1995) relatent, chez les nageurs de haut niveau, une augmentation de la force des rotateurs internes associée à une hyperlaxité du système capsulo-ligamentaire antérieur passif, non compensée par une

amélioration des rotateurs externes. Ce tableau clinique entraîne des conflits secondaires en plus de l'instabilité.

L'évaluation isocinétique des RE et RI d'épaules instables opérées selon la technique de Latarjet (recul postopératoire : 30 mois en moyenne) démontre la persistance d'un déficit des RE par rapport à l'épaule saine. La faiblesse résiduelle des RI n'apparaît qu'après ténotomie du subscapulaire, le clivage horizontal du même muscle ne laissant aucun déficit de la sangle antérieure (Forthomme 2005).

Edouard *et al.* (2011) associent la faiblesse des rotateurs externes et internes à l'instabilité glénohumérale récidivante. Aucune relation n'est retrouvée entre l'instabilité glénohumérale et les ratios agonistes/antagonistes.

Lors de la prise en charge d'une épaule instable, les déséquilibres entre muscles agonistes et antagonistes devront être objectivés et conditionnent la stratégie de renforcement musculaire.

LUXATION ANTÉRIEURE TRAUMATIQUE DE L'ÉPAULE

Les luxations traumatiques d'épaule répondent, dans 95 % des cas, au type antéro-interne. Fréquentes chez l'homme jeune, elles résultent, le plus souvent, d'un accident sportif (sports de contact : sports de combat, football ; sports d'armer pur : lancers, natation, tennis ; sports d'armer-contrer : volley-ball, handball). Le mécanisme correspond à une chute sur la paume de la main (épaule en extension ou en abduction, rotation externe), à une traction du bras (abduction, rotation externe), ou encore à un choc direct sur le moignon de l'épaule.

Les lésions anatomo-pathologiques font apparaître des lésions osseuses et ligamentaires mais également d'autres lésions associées :

Les lésions osseuses

- ► La glène présente une fracture ou un tassement de son rebord antéro-inférieur appelé « **éculement** » ;
- ► la tête de l'humérus, à son pôle supérieur et postérieur, est le siège d'une encoche appelée **encoche de Malgaine** ou **lésion de Hill-Sachs ;**

► d'autres lésions osseuses restent possibles : fracture du tubercule majeur (trochiter), de la coracoïde, du col de l'humérus.

Les lésions ligamentaires

► La désinsertion du bourrelet glénoïdal antéro-inférieur et du ligament gléno-huméral inférieur correspond à la **lésion de Bankart.** Cette lésion aboutit à un **décollement périoste de Broca Hartman** dans les délabrements majeurs ;

► la faiblesse constitutionnelle des ligaments gléno-huméral inférieur et coraco-huméral autorise une excursion anormale de la tête de l'humérus vers le bas.

Les lésions associées

► Les lésions vasculo-nerveuses du nerf axillaire (circonflexe) et de l'artère axillaire ou du plexus brachial s'ajoutent dans les accidents graves ;

► chez le sujet de plus de 40 ans, la rupture associée de la coiffe des rotateurs se révèle fréquente.

Bien que diminuant avec l'âge, le taux de récidive demeure élevé et conditionné par l'efficacité initiale du traitement. Vermeiren *et al.* (1993) observent un taux de récidive passant de 68 % pour les moins de 22 ans à 9 % pour les plus de 50 ans. Le risque diffère peu pour les travailleurs manuels (31 %) comparativement aux autres professions (24 %). Hoevelius *et al.* confirment ce profil : 46 % des patients entre 12 et 22 ans présentent une ou plusieurs récidives, 17 % seulement entre 30 et 40 ans. Le risque de lésion semble identique pour les hommes et les femmes, sans atteinte préférentielle du bras dominant ou non dominant. Le taux de récidive et le recours à la chirurgie restent identiques pour les athlètes et les non-athlètes.

RÉÉDUCATION DES LUXATIONS ANTÉRIEURES NON OPÉRÉES

Le traitement rééducatif vise à stabiliser l'épaule tout en conservant une

mobilité optimale, particulièrement chez le sportif.

Selon plusieurs auteurs, une immobilisation de deux semaines (le plus souvent uniquement après la première luxation) semble nécessaire et suffisante, si elle est suivie d'une mobilisation volontairement limitée en rotation externe et en abduction. L'incidence des récidives ne varie pas si l'immobilisation se prolonge jusqu'à 6 semaines. Hoevelius *et al.* (1996) proposent une durée intermédiaire de 3 semaines.

Vermeiren *et al.* (1993) montrent l'intérêt d'une prise en charge rééducative après l'immobilisation : les patients n'ayant pas présenté de récidive ont bénéficié en moyenne de 47 séances de réhabilitation, contre 15 séances en moyenne pour les cas récidivants.

La reprise des activités sportives s'effectue vers la 12e semaine après le traumatisme, en accord avec le chirurgien. Sans consigne de restriction sportive initiale, le taux de récidives s'avère élevé (85 %).

Programme rééducatif

Après l'immobilisation, la rééducation recherche :

1. **L'antalgie :** grâce aux techniques de massages décontracturants largement utilisées. La cryothérapie après rééducation prévient une flambée inflammatoire réactionnelle. Au début de la prise en charge, les courants de basse fréquence antalgiques (fréquences de 50 à 150 Hz ou de 4 à 8 Hz) s'appliquent lors de chaque séance.

2. **La récupération des amplitudes articulaires :** doit éviter les secteurs maximaux d'abduction frontale (130° à 6 semaines) et de rotation externe (10° à 6 semaines). Les plans de mobilisation utilisés au départ sont le plan de la scapula et le plan sagittal. La récupération d'amplitude articulaire utilise préférentiellement le mode actif assisté ou les techniques plus spécifiques de relâchement des antagonistes (exemple : « tenir-relâcher ») **(Exercices 79 et 80).** En effet, la participation du sujet pendant le mouvement lui permet de mieux ressentir le positionnement de son épaule, tout en développant la vigilance proprioceptive et le sens arthrocinétique **(Exercices 57 à 78).** Le

mouvement de rétropulsion horizontale - rotation externe (armer) ainsi que les amplitudes terminales en abduction et en rotation externe se rééduquent après les 6 premières semaines, sans induire d'hyperlaxité.

3. **Le renforcement musculaire :** concerne tous les groupes musculaires, en insistant sur les rotateurs internes dont la tension antérieure active pallie le déficit de contention passive. Les rotateurs externes ne peuvent néanmoins être négligés, l'immobilisation entraînant leur amyotrophie ; ces muscles jouent un rôle non négligeable dans la stabilité scapulo-humérale. Dans un premier temps, les RI sont renforcés en piste interne ou moyenne **(Exercices 36 à 42 excepté 38),** les RE en piste externe ou moyenne **(Exercices 27 à 33 sauf 28),** dans des positions de sécurité maximale, coude au corps, avant-bras en position indifférente. Les stabilisations rythmiques (6 s de contraction des RI alternées avec 6 s de contraction des RE) assurent la transition avec le travail musculaire en mode concentrique **(Exercices 129 et 130).** L'utilisation d'élastiques ou de petites charges complète, dans un second temps, le renforcement musculaire. Un renforcement prudent des RI et des RE doit s'envisager en excentrique : les RI freinent en effet le mouvement d'armer et les RE le mouvement de lancer.

   L'isocinétisme, dès la 8e semaine et avec l'accord du chirurgien, optimalise la musculation des rotateurs et l'oriente idéalement après l'évaluation des déficits respectifs.

   À ce moment, le renforcement des muscles stabilisateurs de la scapula (trapèze, dentelé antérieur, rhomboïde, élévateur) et péri-scapulaires (grand pectoral, grand dorsal, deltoïde, biceps, triceps) s'intensifie selon les programmes décrits précédemment **(Exercices 43 à 56, 85 à 88, 94 à 96, 106 à 124).**

4. La **proprioception et la stabilité active** demeurent un objectif essentiel dans la rééducation des épaules instables. La stabilité articulaire dépend d'un tonus et d'une vigilance musculaire suffisants. Les exercices proprioceptifs débutent dans des positions de sécurité maximale (adduction, rotation neutre ou interne) **(Exercice 12),**

évoluent vers des positions augmentant l'instabilité (flexion, abduction, rotation externe) **(Exercices 8 à 24).** L'apprentissage du contrôle excentrique des RI dans ces positions extrêmes est primordial étant donné la fréquence lésionnelle dans ces amplitudes **(Exercice 124).** La rééducation utilise les différentes chaînes cinétiques et le patient réapprend le geste professionnel ou sportif.

Hormis les délais nécessaires avant le travail en amplitude extrême de la rotation externe et de l'abduction, la rééducation évolue selon la tolérance individuelle. L'objectif final consiste à retrouver la meilleure mobilité sans hyperlaxité et une force normale.

ÉPAULE DOULOUREUSE INSTABLE (TRAUMATIQUE OU ATRAUMATIQUE)

La prise en charge des épaules douloureuses instables atraumatiques ou traumatiques récidivantes développe la **suppléance active musculaire** (isocinétisme ++).

Au-delà du renforcement musculaire (quantitatif), l'apprentissage du verrouillage gléno-huméral actif (qualitatif) représente le concept rééducatif principal. Le patient apprend à stabiliser l'épaule malgré les poussées déséquilibrantes dans des positions sécurisantes (adduction, rotation interne ou neutre). Le kinésithérapeute impose ensuite les déséquilibres dans une position se rapprochant de la « zéro position ». Dans cette situation, l'augmentation de la congruence articulaire, le verrouillage ligamentaire (tension du ligament gléno-huméral) et l'intervention directe du cône formé par les tendons des muscles s'insérant sur l'humérus (court, intermédiaire, long) permettent une plus grande stabilité et une réaxation de l'unité scapulo-humérale.

L'accompagnement de la scapula en sonnette latérale (trapèze et dentelé antérieur) oriente la cavité glénoïdale dans le prolongement de l'humérus **(Exercices 19 à 23).** La prise en charge de ces épaules douloureuses instables intègre un travail musculaire spécifique autorisant la stabilisation de la scapula sur le gril costal **(Exercices 106 à 177).** La progression

autorisera l'accroissement des difficultés dans les déséquilibres imposés (vitesse, intensité, bras de levier) et le transfert vers des positions plus insécurisantes (abduction – flexion – rotation externe) **(Exercices 8 à 24).** L'apprentissage de la correction de l'excès de sagittalisation de la scapula dans la position de l'armer (travail concentrique des fixateurs de la scapula → rétraction scapulaire) **(Exercices 24 et 117)** limitera l'ouverture entre le bord antéro-inférieur de la glène et la tête de l'humérus. La correction du geste d'armer doit associer également une rotation postérieure et une extension du tronc afin d'assurer l'alignement mécanique de l'unité scapulo-humérale dans une stabilité articulaire maximale.

Le travail pliométrique trouve dans ce contexte une place prépondérante **(Exercice 24).** Le sujet apprend à réceptionner et relancer une balle le plus rapidement possible (la contraction excentrique de réception des rotateurs internes induit une contraction concentrique du même groupe musculaire d'autant plus performante que le délai entre les deux s'avère court). La variation dans la taille ou le poids de la balle modifie les sensations lors de l'exercice pliométrique.

Enfin, l'étirement de la coiffe postérieure (rotation interne, bras à 90° d'abduction, plan frontal) devrait limiter la raideur préjudiciable en rotation interne passive présente chez les lanceurs **(Exercice 100) ;** l'assouplissement du petit pectoral favorisera la possibilité de rétraction scapulaire lors de l'armer **(Exercices 101, 102).**

CHIRURGIE DE L'INSTABILITÉ ANTÉRO-INTERNE

Si la rééducation de l'épaule instable se solde par un échec, la sanction chirurgicale s'avère nécessaire pour garantir une fonction optimale de l'épaule, en particulier chez le jeune sportif.

La chirurgie doit suppléer à la faiblesse constitutionnelle ou acquise de l'articulation.

Les procédés de réparation capsulo-ligamentaire répondent à deux principes. L'intervention de Bankart et ses dérivés correspondent à une réparation des lésions labro-ligamentaires et capsulaires antérieures par

réinsertion (par points transosseux, fils montés sur des ancres...) sur le rebord glénoïdien. Elle s'adresse principalement à l'instabilité post-traumatique unidirectionnelle. Le deuxième type de procédé, correspondant à des techniques de remise en tension capsulaire ou capsulorraphie, s'adresse préférentiellement aux instabilités survenant dans un contexte d'hyperlaxité.

La voie d'abord delto-pectorale reste la voie habituelle de la chirurgie à ciel ouvert de l'instabilité antérieure. L'abord de l'articulation se réalise en sectionnant le subscapulaire ou en clivant longitudinalement les fibres musculaires. La technique arthroscopique se développe actuellement dans les instabilités gléno-humérales unidirectionnelles et autorise le rattachement du bourrelet sans l'incision ouverte et l'atteinte du subscapulaire. Le taux de récidive semble légèrement plus élevé après arthroscopie (2 à 18 %) qu'après chirurgie à ciel ouvert (11 %), mais la première entraîne moins de limitation en rotation externe (conséquence de l'intervention sur le subscapulaire par voie ouverte).

Le choix de ces techniques dites « anatomiques » résulte de l'absence de modification ou d'une lésion minime du bord antérieur de la cavité glénoïdale.

La capsulorraphie thermique arthroscopique (ou *shrinkage),* grâce à l'effet thermique d'une sonde appliquée au contact des structures capsulo-ligamentaires, apparaît actuellement proposée. Les fibres du collagène se raccourcissent en perdant leur structure hélicoïdale et offrent ainsi une retension capsulaire. Les résultats à long terme sur les luxations récidivantes ne semblent pas, à l'heure actuelle, satisfaisants.

Les techniques de stabilisation par butée osseuse antérieure (capsuloplastie selon Latarjet) utilisent le processus coracoïde avec les insertions du chef court du biceps et du coraco-brachial. Cette butée se visse sur le bord antéro-inférieur de la cavité glénoïdale de la scapula afin de contenir la tête de l'humérus. La voie d'abord chirurgicale nécessite également la section du subscapulaire, imposant une limitation de la rotation externe et l'abduction pendant 2 à 3 semaines. Cependant, le patient récupère généralement des amplitudes maximales de rotation externe, identiques au côté controlatéral.

RÉÉDUCATION DES LUXATIONS ANTÉRIEURES OPÉRÉES

La technique chirurgicale détermine les délais d'immobilisation et de rééducation.

Immobilisation

L'intervention de type **Bankart** exige une immobilisation longue, de 4 à 6 semaines, dans une écharpe ou dans une attelle coude au corps.

La technique de **Latarjet** demande une immobilisation de 2 à 3 semaines dans une écharpe de maintien.

Rééducation

La rééducation répond aux objectifs suivants : restaurer une épaule non douloureuse, stable mais mobile, et performante.

Au-delà des techniques antalgiques classiques, la rééducation comprend 4 volets :

1. Permettre la **cicatrisation** des parties molles ou osseuses tout en favorisant l'apparition d'une fibrose antérieure stabilisante.
2. Éviter l'enraidissement de l'épaule en travaillant dès que possible les **secteurs articulaires** autorisés par la chirurgie.
3. Récupérer la force musculaire, véritable sangle stabilisatrice active, sans compromettre la réparation chirurgicale.
4. Favoriser la réadaptation fonctionnelle grâce au travail proprioceptif selon les différentes chaînes cinétiques.

La rééducation postopératoire se construit en plusieurs phases sur base de la technique chirurgicale employée.

Chirurgie « anatomique » de type Bankart (arthroscopie)

Semaine 1 :

► Cryothérapie 4 à 6 fois, 15 minutes/jour.

► Mobilisation coude, poignet, main.

► Mouvement pendulaire (sans charge) **(Exercice 98).**

Semaine 2 à semaine 6 (sevrage de l'attelle à 4 semaines) :

► Travail des amplitudes articulaires :

– exercices passifs et actifs assistés dans le plan scapulaire (main dans main) jusqu'à 90° **(Exercice 65),**

– rotation externe passive et active jusqu'à 30°, coude au corps, (attention : pas de rotation externe + abduction avant 6 semaines).

► Exercices isométriques sous-maximaux des :

– muscles scapulaires (rétraction, protraction) **(Exercices 47, 53 et 55),**

– muscles de la coiffe (sauf rotateurs internes pour la chirurgie ouverte, jusqu'à 6 semaines) **(Exercice 31),**

Attention : toujours coude au corps (0° d'abduction).

► Mouvement pendulaire (+ 500 g) **(Exercices 98 et 99).**

Semaine 6 à semaine 12 :

► Gains d'amplitude (Fin des amplitudes articulaires à 12 semaines) selon les modes **(Exercices 57 à 78) :**

– actif-assisté,

– passif,

– actif,

(dans tous les plans de mobilité + rotations externe et interne).

► Travail scapulaire **(Exercices 43 à 56).**

► Renforcement progressif global combiné à l'augmentation du degré d'abduction gléno-humérale (attention : prérequis pour l'augmentation de l'abduction = absence de douleur) + élastique ou charge **(Exercices 118 à 124 et 129, 130). Pas de charge maximale avant 12 semaines.**

► Proprioception en chaîne cinétique fermée à ouverte **(Exercices 8 à 24).**

Semaine 12 à 4e mois :

► Amplitudes terminales (ne pas dépasser le bras controlatéral) **(Exercices 65 à 78 et 100 à 105).**

► Renforcement musculaire + isocinétisme (RE-RI).

► Proprioception en chaîne ouverte **(Exercices 23 et 24).**

► Geste sportif avec correction scapulaire **(Exercices 106 à 115 et 117).**

Reprise sportive entre le 4e et le 6e mois postopératoire.

Chirurgie de type Latarjet (butée osseuse préglénoïdienne)

Attention : avant 6 semaines, éviter :

► la tension active excessive :

– du subscapulaire (voie d'abord chirurgicale) → pas de rotation interne résistée,

– des muscles insérés sur l'apophyse coracoïde (court biceps, petit pectoral, coraco-brachial), → pas de flexion – adduction résistées,

► la tension passive excessive :

– du subscapulaire → pas de rotation externe passive maximale,

– des muscles insérés sur l'apophyse coracoïde → pas d'extension du bras > 20°.

Semaine 1 à semaine 3 :

► Cryothérapie 4 à 6 fois, 15 minutes/jour.

► Travail des amplitudes passives/actives assistées :

– flexion et abduction → 90°,

– rotation externe → 10°,

– extension → 10°.

► Travail des muscles scapulaires (coude fléchi) (protraction – rétraction – élévation).

► Mouvement pendulaire **(Exercice 98).**

Semaine 3 à semaine 6 (sevrage de l'attelle à 3 semaines) :

► Amplitudes articulaires actives/passives :

– flexion et abduction → 150°,

– rotation externe → 30°,
– extension → 20° (coude tendu).

► Travail musculaire isométrique sous-maximal (éviter la flexion et la rotation interne).

► Travail scapulaire **(Exercices 43 à 56).**

► Exercices proprioceptifs en chaîne fermée avec ouverture progressive de l'angle gléno-huméral.

► Mouvement pendulaire (+ 500 g).

Semaine 6 à semaine 16 :

► Fin des amplitudes articulaires passives et actives **(Exercices 66 à 78 et 100 à 105).**

► Travail musculaire progressif vers des résistances maximales **(Exercices 118 à 124 et 129, 130).**

► Isocinétisme à 12 semaines (RE-RI).

► Proprioception en chaîne ouverte **(Exercices 23, 24).**

► Reprogrammation sportive **(Exercices 20 à 24, 117).**

Reprise sportive entre le 4e et le 6e mois postopératoire.

Les résultats sur la stabilité s'avèrent très bons, bien que des appréhensions à l'armer du bras persistent parfois au début de la reprise du sport. L'approche gestuelle sportive revêt donc toute son importance en rééducation. La récupération de mobilité en rotation externe semble dépendre de la technique opératoire et de la précocité de la rééducation : 70 % des patients retrouvent une mobilité normale après capsuloplastie. La récupération de la rotation externe et de l'abduction ne s'accompagne pas d'une majoration du risque de récidive postopératoire. Le risque d'arthrose glénohumérale postopératoire reste minime, mais conditionné par la qualité de la chirurgie, de la rééducation postopératoire et de la reprise du sport. L'apparition d'arthrose semble le plus souvent liée, dans les contentions par butée, au débord antérieur de celle-ci. La section du subscapulaire entraînant une perte de force des RI, la technique de clivage longitudinal du muscle dans le sens des fibres permet une meilleure restitution ultérieure de la force. Le niveau de reprise du sport démontre de bons résultats.

INSTABILITÉS POSTÉRIEURES

Les conditions anatomiques, et notamment la présence de la scapula, expliquent la fréquence réduite des luxations ou instabilités postérieures en comparaison avec l'instabilité antérieure. L'instabilité postérieure apparaît variable dans son étiologie et dans son mode d'expression fonctionnelle : facteur traumatique initial inconstant, subluxations plutôt que luxations, déclenchement volontaire fréquent, capsule postérieure lâche plutôt que désinsérée, facteurs osseux constitutionnels rares, lésions de passage rares. Cette instabilité postérieure affecte particulièrement le sujet jeune et l'incidence de l'hyperlaxité semble importante.

La prise en charge rééducative conservatrice s'attache à renforcer le hauban musculaire postéro-supérieur : rotateurs externes (infra-épineux, petit rond) **(Exercices 27 à 35 et 119),** abducteurs (deltoïde moyen et supra-épineux) **(Exercices 96, 120)** et stabilisateurs de la scapula responsables de la sonnette médiale (rhomboïde, élévateur). L'hyperlaxité passive se compense ainsi par une augmentation de la stabilité active postérieure.

Si le traitement conservateur s'avère insuffisant et en dehors d'une composante volontaire, la solution devient chirurgicale. La voie d'abord est postérieure par désinsertion du deltoïde postérieur. Les techniques réparatrices les plus fréquentes proposent l'ostéotomie glénoïdienne, la mise en place d'une butée osseuse postérieure (acromion ou greffon iliaque), l'ostéotomie de dérotation humérale, le procédé de Boyd (utilisant le chef long du biceps). Ces chirurgies permettent de contenir la tête de l'humérus dans la cavité glénoïdale. L'immobilisation postopératoire dure 4 semaines, coude au corps, en rotation neutre et en légère extension, afin d'éviter les sollicitations postérieures. Les mouvements combinant la flexion sagittale, la rotation interne et l'adduction horizontale **(position de l'épaule correspondant au signe clinique de l'instabilité postérieure)** restent à éviter durant les 6 premières semaines après la chirurgie.

La capsulorraphie postérieure de Bankart (1994) semble moins utilisée, avec une période d'immobilisation prolongée (6 semaines) et une reprise des activités sportives nettement différée (6 à 9 mois).

Dans tous les cas, un renforcement ciblé des RE-ABD et un réentraînement proprioceptif important conditionnent la reprise du sport.

LÉSIONS DU BOURRELET GLÉNOÏDAL

La chirurgie représente le traitement classique de ces lésions. Néanmoins, la classification des différentes lésions du bourrelet et leur cadre étiologique précis permettent de mieux comprendre certaines douleurs d'épaule survenant lors de la prise en charge rééducative.

Le bourrelet glénoïdal correspond à une structure histologique de type méniscal. Au niveau de l'ancrage postérieur et inférieur, il est large, volumineux et adhère à la cavité glénoïdale, alors qu'il reste fin et présente un bord libre plus important dans sa partie antéro-inférieure *(Fig. 21)*.

Lésions du bourrelet antéro-inférieur

Ces lésions surviennent préférentiellement dans les luxations antérieures récidivantes (lésion de Bankart). Lorsque la désinsertion de la jonction bourrelet-cavité glénoïdale intervient en regard du ligament gléno-huméral inférieur (LGHI), elle s'associe à une instabilité antéro-inférieure. La prise en charge rééducative correspond à la rééducation des épaules instables en sensibilisant le contrôle excentrique des rotateurs externes et de la sonnette médiale de la scapula en fin de lancer afin d'éviter le contact brusque de la tête de l'humérus contre le bourrelet inférieur.

Les lésions labrales isolées (GLAD lésions : *Glenoid Labral Anterior Disruption)* demeurent exceptionnelles et résultent d'une chute sur le coude en position d'armer du bras. Le traitement de ces lésions isolées s'effectue par arthroscopie si le traitement conservateur ne s'avère pas suffisant.

Lésions du bourrelet antéro-supérieur

Elles correspondent aux SLAP lésions *(Superior Labral tear oriented in the Anterior to Posterior direction),* lorsqu'elles ont lieu en regard de l'insertion du tendon du chef long du biceps (TLB). Le mécanisme

lésionnel équivaut soit à une chute sur le bras tendu en légère abduction - antépulsion, le tendon du chef long du biceps s'étirant vers le haut, soit à une traction violente du TLB lors d'un lancer. Les SLAP lésions apparaissent isolées ou accompagnées d'une instabilité antéro-inférieure et/ou d'une lésion de la coiffe des rotateurs. Snyder *et al.* (1990) en ont décrit 4 types suivant le niveau de l'atteinte du bourrelet et du tendon du chef long du biceps, et Maffet *et al.* (1995) proposent 3 nouveaux types sur la base de critères arthroscopiques.

Le traitement conservateur des SLAP lésions évolue du travail en chaîne cinétique fermée vers la chaîne cinétique ouverte en fin de rééducation. La rééducation scapulaire favorise la stabilisation de la scapula lors des mouvements du bras et corrige les éventuelles dyskinésies associées aux lésions labrales. La stabilisation de l'épaule par les muscles intrinsèques et extrinsèques demeure un objectif principal pour corriger l'instabilité gléno-humérale présente.

Les SLAP lésions nécessitant un débridement arthroscopique progressent rapidement vers une mobilisation active non douloureuse et un renforcement musculaire et proprioceptif respectant les sensations algiques.

Les lésions requérant une refixation du bourrelet supérieur et du biceps obligent à une immobilisation pendant 3 semaines. La mobilisation reste calme et progressive entre 3 et 6 semaines. Seules l'élévation active assistée jusqu'à 90° dans le plan scapulaire et la rotation externe en dessous de 45° sont alors autorisées. Les exercices de renforcement de l'épaule et proprioceptifs débutent après 6 semaines, une prudence particulière s'imposant dans les exercices résistés sollicitant le chef long du biceps (flexion de l'épaule bras tendu avec charge, par exemple). La reprise sportive nécessite l'indolence, un rééquilibrage musculaire adéquat (ratios RE/RI normalisés en isocinétisme), une symétrie scapulaire et la correction du geste sportif (rétraction de la scapula lors de la phase d'armer et contrôle du lancer sans douleur au niveau du biceps lors du freinage du bras).

Les lésions labrales antéro-supérieures strictes portent le nom de « lésions d'Andrews ». Elles sont décrites chez le lanceur et correspondent à des

micro-traumatismes répétés. L'épaule présente des douleurs sans instabilité. L'arrêt du sport lésionnel demeure parfois la seule issue thérapeutique.

Lésions du bourrelet postéro-inférieur

Classiquement associées aux pathologies d'instabilité postérieure ou antéro-inférieure, elles se rapportent aux lésions micro-traumatiques du lanceur. Elles s'associent régulièrement à une chondropathie glénoïdale et à des calcifications extra-capsulaires en demi-lune.

Dans les instabilités antéro-inférieures accompagnées d'une instabilité postérieure, un renforcement adéquat (RI et RE ++) et une modification de la pratique sportive ou du geste de lancer (éviter une scapula « flottante ») permettent parfois de réduire la symptomatologie douloureuse. Néanmoins, le traitement reste le plus souvent chirurgical.

Lésions du bourrelet postéro-supérieur

Chez le lanceur, lors du mouvement d'armer forcé, les lésions du bourrelet postéro-supérieur, observées par Walch *et al.* (1992), s'accompagnent régulièrement d'une rupture de la face profonde de la coiffe (supra-épineux et infra-épineux). Ces lésions imposent une phase initiale incluant le repos sportif, l'utilisation de techniques de mobilisations capsulaires douces (décoaptation de Mennel **(Exercices 131 à 137),** mouvement pendulaire **(Exercice 98)** et d'auto-mobilisation **(Exercices 65 à 76),** préservant la mobilité articulaire. La cryothérapie (trois fois par jour, en application de 15 minutes) diminue significativement la sensation de douleur et les phénomènes inflammatoires. La rééducation avant la reprise sportive se base sur le concept de chaîne cinétique et le travail des muscles stabilisateurs de la scapula **(Exercices 9 à 22 et 43 à 56).** La correction du geste sportif nécessite une rétraction de la scapula lors de la phase d'armer ajoutée au freinage du bras par le travail excentrique de la sangle musculaire antérieure (subscapulaire, coraco-brachial, chef court du biceps brachial) afin d'éviter le conflit entre la face profonde de la coiffe et le bourrelet

postéro-supérieur.

LUXATIONS ACROMIO-CLAVICULAIRES

Définition et classification

Les mouvements de l'articulation acromio-claviculaire sont de faible amplitude et consécutifs aux mobilisations de la scapula. Les muscles antagonistes agissant sur cette articulation correspondent aux couples dentelé antérieur (grand dentelé) - rhomboïde et trapèze inférieur - élévateur (angulaire). La clavicule se mobilise directement sous l'action des muscles trapèze, deltoïde, grand pectoral et sternocléido-mastoï-dien qui s'y insèrent. Les contraintes importantes sur cette articulation résultent de l'adduction croisée et des derniers degrés d'élévation antérieure (> 150°). L'intégrité des structures capsulo-ligamentaires intrinsèques (capsule et ligament acromio-claviculaire) garantit la stabilité horizontale de l'articulation. La stabilité verticale est liée à l'action de suspension des structures capsulo-ligamentaires extrinsèques (ligaments coraco-claviculaires : trapézoïde et conoïde) et de la chape musculo-aponévrotique (insertion du trapèze et du deltoïde sur l'acromion et sur la clavicule).

La luxation acromio-claviculaire reconnaît une origine traumatique (sport de combat, cyclisme, ski). Au moment de l'impact, la concentration des contraintes sur la face supérieure de l'acromion provoque un abaissement brutal de la scapula par rapport à la clavicule. Ceci correspond à une rupture du système ligamentaire capsulo-ligamentaire intrinsèque avec une section du ligament acromio-claviculaire et de la capsule, compromettant la stabilité horizontale. Un abaissement brutal, plus conséquent encore, de l'épaule par rapport à la clavicule, provoque une rupture des ligaments suspenseurs trapézoïde et conoïde, et une mise en tension puis une rupture de la chape musculo-aponévrotique trapézo-deltoïdienne (système extrinsèque).

La classification des luxations acromio-claviculaires varie selon les auteurs. Elle repose sur l'intégrité des ligaments intrinsèques et extrinsèques et sur l'espace entre la clavicule et l'acromion (touche de piano).

Quatre degrés différencient les lésions récentes :

1er degré : entorse acromio-claviculaire sans rupture ligamentaire.

2e degré : subluxation acromio-claviculaire, rupture du ligament acromio-claviculaire avec conservation du ligament coraco-claviculaire et de la chape musculo-aponévrotique. Le patient présente une petite touche de piano et une discrète mobilité antéro-postérieure.

3e degré : rupture des ligaments acromio- et coraco-claviculaires et conservation de la chape. Une touche de piano est présente, combinée à un tiroir antéro-postérieur important. La stabilité verticale demeure peu perturbée.

4e degré : en plus des lésions précédentes, la clavicule traverse la chape musculo-aponévrotique et devient presque sous-cutanée. Il existe à ce stade une touche de piano importante et une instabilité horizontale et verticale majeure.

Rockwood (1984) propose, quant à lui, une classification en 6 stades :

Stades	Ligament acromio-claviculaire	Ligament coraco-claviculaire	Fascia trapézo-deltoïdien	Direction et intensité du déplacement claviculaire (*)
I	Entorse	Intact	Intact	Non déplacée
II	Rupture	Entorse	Intact	25 % supérieur
III	Rupture	Rupture	Atteint	25 % - 100 % supérieur (touche de piano)
IV	Rupture	Rupture	Transpercé	Postérieur, à travers le trapèze
V	Rupture	Rupture	Transpercé	100 % - 300 % supérieur
VI	Rupture	Rupture	Transpercé	Inférieur à l'acromion ou à la coracoïde

(*) L'ampleur du déplacement s'exprime en % de la hauteur de la clavicule.

Traitement conservateur ou chirurgical

Traitement conservateur

Les luxations appartenant aux 3 premiers stades de Rockwood ne s'opèrent pas. Au stade I, les patients restent immobilisés dans une écharpe simple ou à l'aide d'une contention acromio-claviculaire en X pendant 4 à 10 jours. Après 3 à 4 semaines, une reprise progressive et complète des activités est autorisée. Le stade II voit l'immobilisation prolongée à 2 semaines et le sport est programmé après 6 à 8 semaines.

Le stade III exige 4 semaines d'écharpe ou de contention acromio-claviculaire en X. La reprise du sport, à 3 mois du traumatisme, dépend de la douleur, de la mobilité et de la stabilité articulaire.

La rééducation s'adresse aux stades II et III (immobilisations plus longues) avec pour objectifs :

► de stabiliser la scapula en renforçant ses fixateurs **(Exercices 43 à 56),**

► de reprogrammer le rôle de la scapula dans le geste,

► de restaurer progressivement les amplitudes passives et actives, en évitant les secteurs d'adduction croisée et d'élévation au-dessus de 150° **(Exercices 57 à 78),**

► de récupérer la force musculaire et les qualités proprioceptives de l'épaule en respectant le seuil de la douleur **(Exercices 8 à 24).**

Lors du sevrage du port d'écharpe, la mise en place de contentions adhésives *(taping)* permet de stabiliser l'articulation acromio-claviculaire au cours du mouvement.

Les exercices en chaîne fermée limitent la sensation de douleur et favorisent la stabilité scapulaire **(Exercices 10 à 12, ensuite de 13 à 19).**

Les résultats à court terme semblent presque toujours excellents ; néanmoins, une augmentation de 9 à 23 % des symptômes fonctionnels se manifeste après 5 à 10 ans.

Traitement chirurgical

Dans les lésions de stades IV, V et VI, la fixation articulaire chirurgicale s'impose après réparation de la chape musculo-aponévrotique (transfixation de l'articulation acromio-claviculaire par vissage ou brochage et cerclage coraco-claviculaire). Le port d'une écharpe simple dure trois semaines et la rééducation débute dès le troisième jour. Pendant les trois premières semaines, les mobilisations passives puis actives ne dépassent pas 90° pour la flexion et pour l'abduction. En effet, dans ce secteur d'amplitude, la participation de l'articulation acromio-claviculaire reste minime, le mouvement s'effectuant préférentiellement au sein de l'articulation scapulo-humérale. Les rotations coude au corps restent libres car elles sollicitent peu l'articulation lésée (excepté les amplitudes

extrêmes nécessitant une sonnette de la scapula). Le renforcement des muscles de la coiffe commence pendant cette période et celui du deltoïde et du trapèze reste prudent, étant donné leur attache sur l'acromion et la clavicule.

Après ce délai de trois semaines, les mobilisations actives et passives évoluent progressivement vers le zénith (180°), sollicitant ainsi davantage l'articulation acromio-claviculaire. Le renforcement de tous les muscles de l'épaule constitue une priorité, en intensifiant celui du deltoïde antérieur, du trapèze supéro-inférieur et du dentelé antérieur, permettant de corriger la fuite vers le bas du bord supéro-externe de la scapula (rupture ou distension du système capsulo-ligamentaire acromio-claviculaire). Les mouvements de l'articulation acromio-claviculaire participent aux sonnettes de la scapula. Le renforcement des muscles mobilisateurs de la scapula autorise la stabilisation active de l'articulation luxée. L'entraînement proprioceptif permet au patient de retrouver ses sensations fonctionnelles. La normalisation de la fonction et des performances isocinétiques autorise fréquemment la reprise des activités sportives après 6 mois. Les résultats sur la douleur paraissent bons, bien que des gênes douloureuses persistent parfois dans les derniers degrés d'élévation et d'abduction. La mobilité reste normale et la récupération de la force très bonne dans la majorité des cas. Certains patients présentent encore, à la radio, une légère touche de piano. L'exérèse distale de la clavicule s'impose parfois dans certaines subluxations ou luxations anciennes douloureuses.

Syndrome des « deux bouts » de la clavicule

Le syndrome des « deux bouts » de la clavicule concerne l'atteinte conjointe des articulations acromio-claviculaire et sterno-claviculaire, lors de chutes directes sur la clavicule (rugby, ski, cyclisme, tennis) ou indirectes avec réception sur la main. La topographie des douleurs complique souvent la mise en évidence de cette pathologie mixte par rapport à la pathologie acromio-claviculaire pure. En effet, la douleur de l'articulation acromio-claviculaire prédomine souvent sur celle de l'articulation sterno-claviculaire.

La sensation algique s'accompagne d'une diminution de la force lors de

l’élévation du bras ou du port de charges. La raideur du cou et la douleur nocturne ou lors de la toux sont fréquentes. Les limitations des amplitudes articulaires en élévation antérieure ou latérale sont systématiques. La douleur en adduction isométrique et lors de la palpation des deux articulations s’avère discriminante.

Le traitement local (infiltration, gel anti-inflammatoire) ou général (AINS), les massages transverses profonds selon Cyriax et les possibilités (antalgiques - anti-inflammatoires) de l’électrothérapie permettent d’atténuer la symptomatologie. La chirurgie s’avère nécessaire en cas d’échec du traitement conservateur et consiste en une résection des derniers centimètres externes de la clavicule.

Ce document est la propriété exclusive de Sergiu Mitroi (sergiumitroi@yahoo.com) - vendredi 22 novembre 2019 à 23h37

7 - DYSKINÉSIES SCAPULAIRES

Le rôle joué par la scapula semble régulièrement sous-estimé dans la prise en charge rééducative de l'épaule pathologique.

Kibler (1998) a, l'un des premiers, résumé les différents rôles joués par la scapula au sein du complexe articulaire de l'épaule.

La première fonction s'objective par les mouvements coordonnés de la scapula lors des mouvements de l'humérus. La position scapulaire adéquate assure ainsi l'alignement entre la cavité glénoïdale et la tête de l'humérus à tout moment du geste. Les muscles intrinsèques de la coiffe des rotateurs peuvent ainsi jouer leur rôle de stabilisateurs dynamiques de l'articulation scapulo-humérale assurant une concavité avec compression optimale et ainsi une stabilité maximale.

La deuxième fonction de la scapula est d'assurer un glissement coordonné de l'articulation scapulo-thoracique correspondant à la tâche exécutée par le membre supérieur. Ainsi, l'épaule impliquée dans un effort de port de charge lourde demande le blocage de la scapula en rétraction, créant de la sorte une base stable pour les mouvements de poussée ou de traction contre forte résistance. L'enchaînement séquentiel des phases d'armer-lancer concrétise également l'importance du mouvement scapulaire dans l'efficacité du geste sportif.

La troisième fonction assurée par la scapula est de maintenir, à tout moment du geste, un espace sous-coraco-acromial suffisant empêchant l'accrochage tendineux sous forme de conflit.

La scapula, dans sa **quatrième fonction**, représente le lien indispensable entre les membres inférieurs, le tronc (segments proximaux) et la main

(segments distaux) lors des mouvements sportifs d'armer-lancer. Dans ce concept de « chaîne cinétique », la scapula représente le lien autorisant le transfert d'énergie produite par les segments proximaux lors de la course d'élan ou du saut vers les segments distaux.

Les fonctions essentielles de la scapula obligent le thérapeute à vérifier le placement scapulaire sur le thorax au repos et lors des mouvements du bras. Ainsi Kibler (1998) et Burkhart *et al.* (2000) ont décrit, à côté du statut scapulaire normal (voir chapitre 2 « Mouvements rotatoires de la scapula »), des « **dyskinésies scapulaires** » correspondant à une malposition de la scapula (au repos et lors de l'élévation humérale) en comparaison au côté sain controlatéral ou par rapport à un pattern normal (en dehors des déviations vertébrales dans le plan frontal). Ils observent ainsi que l'épaule souffrant d'un conflit sous-acromial ou glénoïdien, d'une instabilité ou d'une lésion de bourrelet présente régulièrement des dyskinésies scapulaires à prendre en compte lors de la rééducation. Les modifications du pattern de mobilité de la scapula dans les pathologies de l'épaule s'orientent régulièrement vers une altération de la sonnette latérale, de la rotation latérale et du tilt postérieur lors de l'élévation du bras. Ces altérations des rotations scapulaires induisent des perturbations du rythme scapulo-thoracique et, par conséquent, majorent le risque de décentrage huméral. Les dyskinésies, si elles apparaissent non spécifiques de la pathologie, semblent associées à une faiblesse, un manque de coordination ou à un déséquilibre entre les groupes agonistes et antagonistes des muscles stabilisateurs de la scapula (le plus fréquemment par augmentation du ratio trapèze supérieur/trapèze inférieur-moyen et trapèze supérieur/dentelé antérieur). De plus, un manque d'extensibilité du petit pectoral et de la coiffe postérieure accompagne ces épaules pathologiques lors de l'examen clinique.

Les **méthodes d'évaluation clinique des dyskinésies scapulaires** se sont développées, impliquant l'utilisation d'outils de mesure assez simples (mètre ruban pour le *« Lateral Scapular Slide Test »* (LSST), inclinomètre) ou l'application de critères basés sur l'observation visuelle, et comprenant parfois une modification manuelle (*Scapular Assistance*

Test [SAT] et *Scapular Retraction/Reposition Test* [SRT]).

Le LSST est une mesure statique bilatérale de la distance horizontale entre l'angle inférieur de la scapula et l'apophyse épineuse correspondante dans trois positions différentes (0°, 45°, 90° d'abduction des bras). D'après Kibler, l'asymétrie est confirmée s'il existe une différence bilatérale supérieure à 1,5 centimètre dans deux des trois positions d'évaluation. Cependant, la validité de ce test a été remise en cause en raison des résultats obtenus par cette mesure chez des sujets symptomatiques et asymptomatiques qui présentaient des asymétries scapulaires. Wright *et al.* (2013) ont démontré que cette mesure ne permet pas de faire la distinction entre des sujets avec ou sans douleur d'épaule.

Le SAT consiste à accompagner le mouvement de sonnette latérale de la scapula lors de l'élévation du bras et à déterminer l'effet sur la douleur. Rabin *et al.* (2006) ont modifié ce test en y associant une bascule postérieure de la scapula imposée par l'expérimentateur. Le test s'avère positif en cas de diminution de la symptomatologie en fin d'élévation.

Lors du SRT, l'examinateur tente de positionner et de stabiliser manuellement le bord médial de la scapula avec une bascule postérieure dans une position rétractée sur le thorax. Ce test est considéré comme positif quand le patient décrit une diminution de la douleur ou une augmentation de la force à 90° de flexion d'épaule en isométrique lorsque la scapula est stabilisée.

Pour certains auteurs, ces évaluations cliniques propres à la dyskinésie manquent néanmoins de validité et de fiabilité.

La recommandation actuelle pour l'évaluation clinique est basée sur un consensus utilisant les tests dynamiques de la dyskinésie scapulaire (observation visuelle de la cinétique scapulaire lors de l'élévation répétée des deux bras sans et avec charges). Ces méthodes semblent considérées comme plus fonctionnelles et elles accompagnent les mesures statiques lors de l'évaluation clinique.

Kibler *et al.* (2013) décrivent 4 types de troubles de la cinétique scapulaire lors de la montée et de la descente des deux bras, correspondant

à des perturbations dans les différents plans de la mobilité scapulaire, avec des formes mixtes pour certains sujets.

Uhl *et al.* (2009) ont proposé un classement des anomalies du mouvement de la scapula : le mouvement scapulaire se caractérise par un « oui » (présence de déviation ou de dysrythmie/asymétrie bilatérale) ou un « non » (normalité). Il a été démontré que cette méthode présente une bonne fiabilité inter-évaluateurs et en termes de spécificité et de sensibilité, une amélioration des valeurs la rend acceptable en clinique.

Le **traitement rééducatif** de la dyskinésie scapulaire présente un objectif double :

1. dynamiser et coordonner l'action des couples rotateurs de la scapula,
2. rendre une flexibilité suffisante du petit pectoral et de la coiffe postérieure.

Le premier objectif comprend les techniques de renforcement des muscles stabilisateurs de la scapula en intégrant le concept des chaînes cinétiques.

Le travail musculaire en chaîne cinétique fermée précède les exercices fonctionnels (chaîne cinétique semi-fermée et ouverte) **(Exercices 106 à 117).**

Les exercices analytiques ciblent le muscle dentelé antérieur, le trapèze (moyen et inférieur) et le rhomboïde **(Exercices 43 à 56 et 107 à 115).** La reprogrammation neuromotrice comprend la rééducation proprioceptive, accompagnée d'un placement scapulaire adéquat.

Le kinésithérapeute introduit les étirements du muscle petit pectoral et de la coiffe postérieure et propose au patient de les exécuter à domicile plusieurs fois par jour **(Exercices 100, 101 et 105).**

La reprise du sport s'accompagne de la correction gestuelle, incluant la rétraction scapulaire et le passage du coude au-dessus de l'horizontale, lors de la phase d'armer du bras ; la projection de la scapula lors du lancer redynamise le travail du dentelé antérieur.

Cools *et al.* (2014) catégorisent la rééducation de la dyskinésie en

3 stades : le premier stade correspond à la prise de conscience du contrôle musculaire du placement scapulaire. Les exercices s'orientent vers un travail conscient par le patient de la bonne orientation de la scapula (en position de rétraction et avec une augmentation du tilt postérieur – **Exercice 55**) intégrant la correction posturale globale (auto-agrandissement, gainage abdominal hypopressif). Le stade 2 aboutit à l'intégration du placement scapulaire dans les gestes quotidiens par le renforcement des muscles scapulaires déficitaires et le contrôle musculaire, alors que le stade 3 permet la transposition de ce placement scapulaire dans les gestes sportifs plus sollicitants.

Ce document est la propriété exclusive de Sergiu Mitroi (sergiumitroi@yahoo.com) - vendredi 22 novembre 2019 à 23h37

8 - L'ARTHROSE DE L'ÉPAULE

GÉNÉRALITÉS

Définition

L'articulation de l'épaule travaillant le plus souvent en traction et non en compression, le cartilage des surfaces articulaires scapulo-humérales apparaît moins sollicité que celui des articulations portantes des membres inférieurs ou du rachis. Le cartilage reste ainsi souvent protégé à l'inverse des structures unitives capsulaires, ligamentaires et tendineuses.

L'arthrose de l'épaule ou omarthrose peut être considérée comme une affection rare. Elle correspond à une détérioration du cartilage articulaire huméral et glénoïdal, aboutissant à des remaniements de l'os sous-chondral, à des réactions d'hyper-plasie synoviale secondaire et à des troubles de la fonction articulaire invalidants.

Mécanismes physiopathologiques et étiologies

L'omarthrose, rarement primitive, semble généralement secondaire.

Arthrose primitive

L'arthrose primitive demeure exceptionnelle. Elle apparaît de façon bilatérale chez le sujet de plus de 50 ans, sans maladie arthrosique généralisée ou sans affection inflammatoire, dont la radiographie décèle des altérations ostéo-cartilagineuses caractéristiques.

Arthrose secondaire

Il s'agit d'une conséquence de certaines lésions traumatiques (fractures articulaires ou juxta-articulaires, luxations récidivantes). Une prise en charge de qualité lors du traumatisme initial limite et retarde l'apparition

d'arthrose précoce.

Les microtraumatismes répétitifs générés par les sports de lancer pratiqués de façon intensive ainsi que certaines professions manuelles favorisent essentiellement des lésions capsulo-ligamentaires ou tendineuses. Ces lésions des structures péri-articulaires entraînent une modification des rapports articulaires et de la biomécanique de l'épaule pouvant se dégrader secondairement en omarthrose.

Les ruptures massives de la coiffe des rotateurs (traumatique, épaule sénile) amènent la tête de l'humérus au contact de l'acromion : l'arthrose est dite **excentrée** (étant donné l'excentrage de la tête de l'humérus dans la cavité glénoïdale). Les pressions imposées aux cartilages articulaires entraînent un pincement de l'interligne, des modifications de l'os sous-chondral ainsi qu'une usure de l'acromion et de la tête de l'humérus.

D'autres affections acquises ou congénitales dégénèrent en arthrose de l'épaule : polyarthrite rhumatoïde, arthrite infectieuse, malformations poly-articulaires, épaule hémorragique, troubles métaboliques, ostéonécrose...

Expression clinique et diagnostic

Les douleurs apparaissent de manière progressive, avec des poussées évolutives, chez des sujets souvent sexagénaires. Au début de la pathologie, elles correspondent à un surmenage et sont de type mécanique, initiées par l'effort et disparaissant au repos. La limitation articulaire résulte de la douleur par frottement ; de localisation variable, la sensation algique irradie. Progressivement, les sensations douloureuses s'exacerbent et deviennent constantes. Le repos les atténue sans vraiment les faire disparaître.

La radiographie s'avère toujours nécessaire et en général suffisante pour confirmer le diagnostic.

Traitement de l'omarthrose

Le traitement reste symptomatique : il s'attache à réduire les sensations nociceptives, à entretenir la mobilité articulaire et à limiter la progression de la pathologie.

Les moyens proposés intègrent :

► repos ;

► traitement général grâce à l'utilisation d'AINS à pénétration synoviale et d'antalgiques ;

► traitement local grâce aux infiltrations intra-articulaires de corticoïdes, à l'application de gels anti-inflammatoires ;

► traitement rééducatif combinant :

– les massages décontracturants,

– l'électrothérapie antalgique,

– la cryothérapie en phase inflammatoire ou la thermothérapie entre les crises,

– les mouvements pendulaires **(Exercice 98),**

– les mobilisations de Mennel, non douloureuses **(Exercices 131 à 137),**

– l'entretien de la musculature et des sensations proprioceptives **(Exercices 6 à 24, 27 à 56, 85 à 96),**

– le travail de placement de la tête de l'humérus *via* les abaisseurs extrinsèques **(Exercices 1 à 5).**

L'approche préventive s'avère primordiale. Une prise en charge précoce et optimale des pathologies traumatiques et microtraumatiques de l'épaule retarde effectivement l'apparition secondaire d'une omarthrose.

Arthrose acromio-claviculaire

De diagnostic malaisé, l'arthrose acromio-claviculaire génère des douleurs antéro-supérieures peu spécifiques. Elle est favorisée par des activités physiques et professionnelles à caractère répétitif. L'examen clinique approfondi déclenche des douleurs électives à l'interligne articulaire lors de la pression et de l'adduction croisée (horizontale) à 90° (Test de Koppel et Thompson). Un arc douloureux apparaît au-delà de 150° en élévation antérieure et latérale, des craquements surviennent lors de la mobilisation. La radiologie met en évidence des clichés caractéristiques d'arthrose centrée sur l'articulation acromio-claviculaire (irrégularité des berges articulaires, ostéophytes). Le traitement est local (infiltration de corticoïdes dans l'articulation) ou chirurgical (exérèse de la

partie distale de la clavicule).

L'arthrose sterno-claviculaire semble plus rare et d'origine multifactorielle : arthropathie dégénérative, affection inflammatoire, atteinte infectieuse, pathologie osseuse ou distorsion de la clavicule.

Le kinésithérapeute s'attachera à diminuer les sensations algiques et l'inflammation par des traitements locaux (courants de basse fréquence, cryothérapie). Les mobilisations en décoaptation des articulations acromio- et sterno-claviculaires soulageront le patient. L'entretien de la mobilité et de la force, en évitant les secteurs algiques, reste également fondamental.

LA PROTHÈSE D'ÉPAULE

Indications

Le remplacement prothétique de l'articulation scapulo-humérale dégradée s'adresse aux épaules douloureuses et non fonctionnelles. Les indications concernent les omarthroses ou les fractures complexes de l'extrémité supérieure de l'humérus exposée à un risque majeur de nécrose avasculaire.

Le résultat dépend du degré de dégénérescence des structures articulaires et surtout des structures molles péri-articulaires. Les inconvénients majeurs des prothèses d'épaule résident dans l'instabilité (luxation multidirectionnelle) ou la perte de mobilité et de force, selon le modèle implanté. L'indolence quasi systématique représente l'avantage principal.

La mise en place d'une prothèse d'épaule demande, de la part du patient, une motivation importante et la connaissance des conséquences fonctionnelles et rééducatives.

Types de prothèses

Prothèse anatomique ou inversée ?

Le choix entre prothèse anatomique ou inversée dépend de l'état de la coiffe des rotateurs qui s'apprécie notamment sur le caractère centré ou non de l'omarthrose. En l'absence de coiffe des rotateurs efficace, la prothèse inversée reste l'indication de choix.

Prothèses humérales simples

Elles sont métalliques (titane, chrome-cobalt, acier) avec trois éléments modulaires (épiphysaire, métaphysaire et diaphysaire) et remplacent au mieux la tête de l'humérus dégradée. Leur stabilité et leur mobilité dépendent de l'intégrité de la coiffe des rotateurs.

Les fractures complexes de la tête de l'humérus représentent une bonne indication pour ces prothèses (le cartilage glénoïdal est régulièrement respecté) ; ou dans les arthroses importantes de la glène, empêchant la bonne fixation d'un implant glénoïdal. Le scanner préopératoire reste indispensable avant toute arthroplastie afin d'identifier le type et l'orientation de la glène et déterminer ainsi la stratégie thérapeutique.

Prothèses totales

Les prothèses totales assurent à la fois le remplacement huméral et glénoïdal. Appelées prothèses « anatomiques », elles se rapprochent de la forme originelle des surfaces articulaires. Très mobiles, elles sont néanmoins peu stables. Elles exigent le bon état des éléments musculo-tendineux (muscles de la coiffe, deltoïde). Les implants modulaires présentent une tête modulable en fonction de la glène ; la recherche constante de l'amélioration de l'ancrage glénoïdal (glènes cimentées en polyéthylène) a limité la fréquence des descellements *(Fig. 22)*.

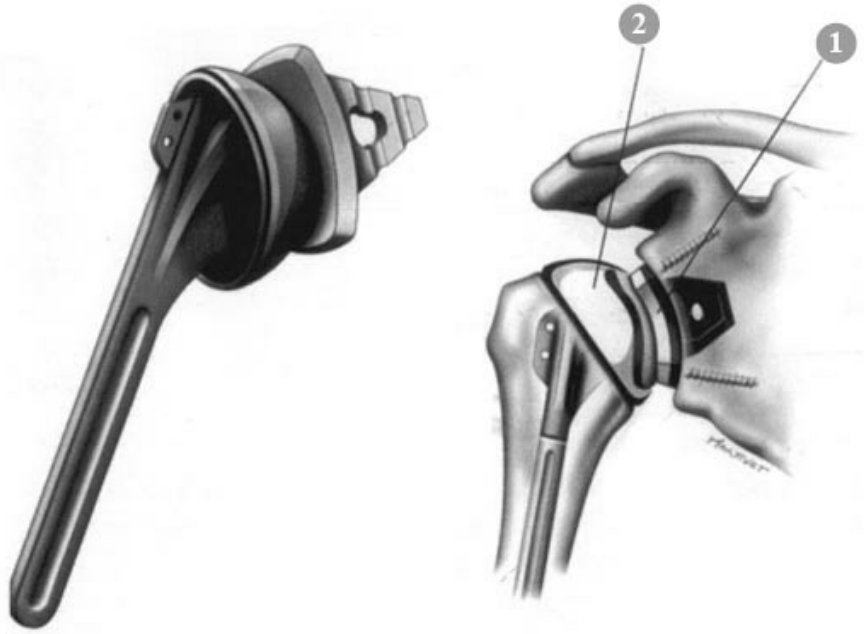

❶ Implant glénoïdal
❷ Tête de l'humérus modulable

D.R. © C. Martinet

Fig. 22 : Prothèse totale d'épaule de Neer 11

Prothèses inversées

En l'absence de coiffe des rotateurs efficace, la récupération d'une élévation active reste dévolue uniquement au deltoïde. Compte tenu de l'orientation de ses fibres, la contraction du deltoïde entraîne une ascension de la tête humérale vers l'auvent acromial. Dans cette situation et afin de rétablir la mobilité, la prothèse d'épaule implantée doit avoir un centre de rotation fixe. Par sa conception originale, la prothèse inversée (glène couverte par une hémisphère) répond à cet objectif ; le centre de rotation de la prothèse situé au contact de la glène permet au deltoïde, lors de sa contraction, d'augmenter la stabilité et transforme les forces de cisaillement en force de compression lors de l'élévation.

La voie d'abord est variable :

- ► antérieure (dans le sillon delto-pectoral), la plus utilisée,
- ► supérieure (transacromiale entre le faisceau moyen et antérieur du deltoïde dans le cas de la prothèse inversée).

Rééducation après prothèse totale d'épaule

Immobilisation

Dans les arthroplasties avec suture de coiffe, l'immobilisation sur coussin d'abduction dure 5 à 6 semaines. En l'absence de suture de coiffe, l'immobilisation en écharpe simple est brève (8 à 10 jours).

Phases rééducatives (sans suture de coiffe associée)

Phase I : phase de récupération des amplitudes passives (J 1 → J 21)

Cette phase concilie plusieurs objectifs :

► l'antalgie (massages, cryothérapie, basses fréquences de type TENS) ;

► l'électrostimulation non tétanisante (8 Hz) des muscles supra-épineux, infra-épineux et deltoïde ;

► la correction posturale et le placement adéquat de l'attelle ;

► la mobilisation active des articulations sous-jacentes (coude, avant-bras, poignet et doigts) ;

► la mobilisation passive de la scapulo-humérale en coucher dorsal dans les amplitudes maximales non douloureuses (voies de passage). La première phase autorise une mobilisation passive de 90° en élévation sagittale ou latérale **(Exercices 56 à 64).** Les contre-indications relatives à certains secteurs articulaires durant les 6 premières semaines dépendent de la voie d'abord chirurgicale (afin de laisser le muscle touché en position raccourcie) : la voie antérieure (la plus couramment utilisée) limite la rotation externe, étant donné l'incision du subscapulaire ;

► la mobilisation passive de la scapula en coucher latéral **(Exercices 134 à 136).** Le kinésithérapeute doit veiller au respect du rythme scapulo-huméral en évitant une sonnette latérale prématurée de la scapula lors de la flexion (→ assouplissement du grand rond et du grand dorsal, responsables en partie de cette sonnette précoce) ;

► l'apprentissage du placement de la tête de l'humérus en assis bord de table **(Exercices 1 à 5) ;**

► des exercices actifs assistés avec application croissante de la pesanteur (flexion main dans la main, en décubitus dorsal **(Exercice 65)** puis en debout **(Exercice 71)** apparaissent dans le programme rééducatif dès que possible ;

► le travail isométrique sous-maximal des muscles éloignés de la scapulo-humérale (muscles fixateurs de la scapula **[Exercices 43, 47, 53 et 55],** trapèze, triceps, biceps, muscles de l'avant-bras) maintient le tonus musculaire et prévient une amyotrophie générale ;

► le travail isométrique léger des muscles de la coiffe postérieure **(Exercices 27, 30, 31 et 33)** et du deltoïde, le bras dans la position coude au corps. Le rôle de contention musculaire péri-articulaire s'avère primordial lors de la phase de mobilisation active, à cause des risques de luxation. En outre, la stimulation active de l'infra-épineux et du petit rond assure un meilleur centrage prothétique lors des gestes actifs (stabilisation tête humérale – glène) ;

► les mouvements pendulaires (tronc incliné vers l'avant) **(Exercice 98).**

Phase II : phase de récupération des amplitudes actives (J 21 → J 45)

Cette phase privilégie :

► la récupération des amplitudes articulaires passives maximales **(Exercices 57 et 58),** selon les voies de passage, en coucher dorsal. Le tenir-relâcher ou le contracter-relâcher représentent des techniques de choix pour optimaliser le gain d'amplitude **(Exercices 79 et 80) ;**

► le travail auto-passif en coucher dorsal et en debout, grâce au bras controlatéral, permet au patient de doser lui-même l'effort **(Exercices 65 à 69).** À ce stade, les performances varient : elles dépendent de l'état fonctionnel préopératoire et des dommages articulaires, capsulaires et musculo-tendineux avant la chirurgie et du type de prothèse utilisé. Le patient travaille l'élévation active en debout devant le miroir afin d'éliminer les compensations. Le maintien du bras au zénith et le travail excentrique sous-maximal (freinage de la descente du bras) favorisent le contrôle adéquat de la tête de l'humérus dans la glène (action centripète du deltoïde, du zénith à 90° de flexion) **(Exercices 89 et 90) ;**

► le renforcement des muscles de l'épaule, selon les modes isométrique puis concentrique, en sous-maximal (muscles stabilisateurs de la scapula, muscles de la coiffe et deltoïde cicatrisé **(Exercices 27 à 56, 85 à 96)** selon les possibilités du patient) ;

► le travail proprioceptif en chaîne fermée ou semi-fermée dans les

amplitudes permises et non algiques **(Exercices 6 à 23).** La stabilité de la prothèse dépend de l'activité musculaire et de la vigilance proprioceptive. Le risque luxant est postérieur lors de la flexion antérieure du bras, supérieur en contraction coude au corps et antérieur en extension.

Phase III : phase de réadaptation fonctionnelle (après J 45)

Ce stade permet :

- ► d'optimaliser la fonction de l'épaule dans les tâches quotidiennes, en automatisant le placement de la tête de l'humérus et en évitant les compensations du tronc ;
- ► de rendre le patient progressivement autonome dans sa prise en charge rééducative, grâce à des exercices simples de récupération d'amplitude, auto-actifs **(Exercices 65 à 78)** et de renforcement musculaire progressif, à exécuter entre les séances **(Exercices 118 à 122).** Il évitera toute sollicitation excessive qui pourrait limiter la durée de vie de l'implant. Les implants glénoïdaux représentent par ailleurs les principaux facteurs limitatifs ; la plupart des reprises se justifient par un remplacement de cet implant.

Si le remplacement prothétique s'accompagne d'une suture tendineuse de la coiffe des rotateurs, l'attelle d'abduction sera portée 30 jours pendant lesquels le travail passif restera prépondérant. Les délais de prise en charge rééducative sont subordonnés aux sensations douloureuses individuelles, tout en prévenant l'installation d'une capsulite rétractile secondaire et d'une amyotrophie sévère. Les restrictions de certains secteurs articulaires, liées à la voie d'abord chirurgicale, restent d'application.

Les principes de la rééducation postopératoire après le placement d'une **prothèse inversée** doivent se concentrer sur la mobilité de l'épaule et sur la force du deltoïde, seul mobilisateur actif encore présent dans les épaules présentant une rupture souvent complète de la coiffe des rotateurs.

Durant les trois premières semaines, l'essentiel est d'obtenir l'antalgie, une bonne décontraction musculaire, et d'éviter l'enraidissement de l'épaule et des articulations adjacentes : cryothérapie, exercices pendulaires, mobilisations passive et active assistée (main dans

main) en décubitus dorsal **(Exercices 65 et 78)** et selon la voie de passage, massage de la région scapulaire.

Vers la troisième semaine, le travail actif progressif peut commencer. L'actif aidé laisse la place à l'actif contre pesanteur et puis contre résistance adaptée, principalement selon le plan de la scapula. La rotation interne, surtout couplée à l'adduction et à l'extension (main dos), reste proscrite par la géométrie de la prothèse. La rotation externe active se travaille doucement par l'action du deltoïde postérieur ou du petit rond, parfois encore inséré. Le travail de récupération de la force musculaire intéresse le deltoïde dans son ensemble. Aucun travail en décoaptation n'a sa place dans ce programme.

Enfn, l'ergothérapie affine cette rééducation en s'assurant de la bonne récupération de l'autonomie gestuelle du patient et de la compréhension d'un certain nombre de consignes de sécurité : éviter le port de charges lourdes, ou la mise en charge intempestive sur le membre prothésé ainsi que ne pas forcer la récupération du « main dos » (extension, adduction, rotation interne).

Résultats

Les résultats sur la fonction (mobilité, stabilité, force) dépendent de la chirurgie et de l'état préopératoire des structures articulaires et ligamentaires. L'amélioration de la douleur apparaît le plus souvent remarquable.

Les prothèses inversées permettent une antalgie importante, une stabilité très satisfaisante, une mobilité satisfaisante et un développement de la force très limité.

La prothèse inversée autorise une élévation antérieure active régulièrement améliorée (de 130° à 140°), une moins bonne abduction (110-120°) et parfois une perte en rotation interne (liée à la géométrie même de la prothèse). La rotation externe active, souvent médiocre en préopératoire, ne s'améliore guère en postopératoire. Néanmoins, la persistance du petit rond, et ainsi d'une certaine rotation externe active, améliore les résultats fonctionnels après une telle chirurgie.

Après prothèse totale de Neer Il, 80 % des épaules opérées sont indolores, 47 % des patients dépassent 90° d'élévation antérieure active, avec une mobilité en rotation externe souvent améliorée (≥ 20°).

Les patients étant fréquemment âgés, la priorité va à une épaule non douloureuse et fonctionnelle dans les tâches quotidiennes simples.

Ce document est la propriété exclusive de Sergiu Mitroi (sergiumitroi@yahoo.com) - vendredi 22 novembre 2019 à 23h37

9 - CONCLUSION

La complexité de la rééducation de l'épaule exige une connaissance approfondie de son fonctionnement articulaire et musculaire. Les facteurs étiologiques responsables des nombreuses pathologies doivent être analysés pour construire l'approche thérapeutique.

La prise en charge de l'épaule pathologique apparaît pluridisciplinaire. L'établissement du diagnostic par le médecin spécialiste repose sur un examen clinique rigoureux comportant des tests spécifiques. L'anamnèse intégrera les caractéristiques du patient et les circonstances de survenue de la lésion. L'imagerie propose des techniques non invasives visualisant les structures musculaires et tendineuses avec une fiabilité satisfaisante. L'arthrographie et l'arthroscanner permettent un bilan précis des lésions et contribuent au choix de la stratégie chirurgicale.

- ► La prise en charge conservatrice poursuit des objectifs communs : garantir l'indolence et restaurer les qualités de mobilité, force et proprioception. Certains aspects apparaissent plus spécifiques : l'apprentissage du dégagement de la tête de l'humérus associé à un verrouillage scapulaire optimal dans la tendinopathie de la coiffe ou le développement de la fonction musculaire en tant qu'élément de contention actif des épaules instables.
- ► L'intervention chirurgicale impose des délais stricts de cicatrisation des structures opérées et une rééducation bien codifiée, guidée par les recommandations du chirurgien.
- ► L'omarthrose exige parfois le remplacement prothétique. Le kinésithérapeute s'attachera à restaurer une articulation fonctionnelle et non douloureuse.

Les programmes rééducatifs seront individualisés et basés sur des

objectifs cohérents intégrant le stade lésionnel du patient. Des bilans réguliers permettront l'adaptation du traitement et la définition des objectifs prioritaires. L'apprentissage d'exercices à effectuer à domicile complètera le soin et favorisera la transition avec l'auto-rééducation quotidienne.

Cet ouvrage met à la disposition des thérapeutes des schémas rééducatifs basés sur des explications théoriques précises et richement illustrées par de nombreux exercices pratiques. Une prise en charge raisonnée et non stéréotypée reste primordiale dans le suivi des épaules pathologiques.

Ce document est la propriété exclusive de Sergiu Mitroi (sergiumitroi@yahoo.com) - vendredi 22 novembre 2019 à 23h37

10 - EXERCICES PROPOSÉS

1. Placement de la tête de l'humérus

1. Analytique
2. Dans le geste
3. Proprioception progressive
4. Gestes complexes

2. Renforcement des groupes musculaires appartenant à la coiffe des rotateurs

1. RE (rotateurs externes)
2. RI (rotateurs internes)

3. Renforcement des muscles stabilisateurs de la scapula

1. Dentelé antérieur (grand dentelé)
2. Rhomboïde, trapèze moyen

4. Gains d'amplitude

1. Mobilisations passives
2. Mobilisations auto-passives, actives assistées
3. Tenir - relâcher : gain en flexion
4. Tenir - relâcher : gain en abduction
5. Tenir - relâcher : gain en rotation externe

5. Récupération des mouvements de flexion et d'abduction,

renforcement musculaire

1. En couché dorsal
2. En couché ventral
3. En semi-assis
4. Piégeage articulaire
5. En position debout

6. Techniques plus spécifiques

1. Mouvements pendulaires
2. Étirements de l'épaule
3. Exercices dédiés à la dyskinésie scapulaire
4. Renforcement musculaire à l'aide d'un élastique
5. Travail excentrique du long biceps
6. Pétrissage du grand pectoral
7. Pétrissage du grand dorsal/grand rond
8. Stabilisations rythmiques
9. Décoaptations de Mennel

1. PLACEMENT DE LA TÊTE DE L'HUMÉRUS

1. Analytique

Exercice 1
Position du sujet : en décubitus dorsal, bras dans le plan de la scapula (abduction 45°, flexion 30°).
Mouvement : enfoncer le coude dans la main du kinésithérapeute selon l'axe de l'humérus.
Chaîne fermée

Exercice 2
Position du sujet : assis, coude dans la main du kinésithérapeute, avant-bras soutenu.
Mouvement : enfoncer le coude dans la main du thérapeute. !!! Éviter l'inclinaison latérale du tronc.
Chaîne fermée

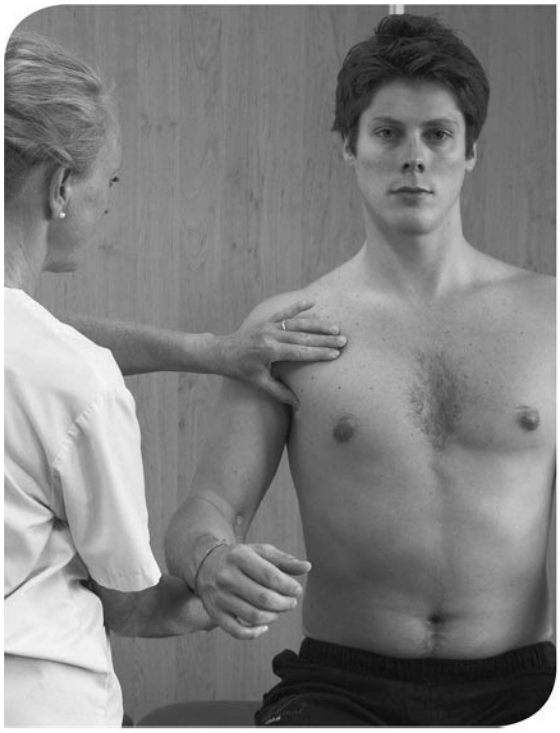

Exercice 3
Comme pour l'Exercice 2 mais en contrôlant le travail des abaisseurs extrinsèques.

Rappel Exercice 2
Position du sujet *: assis, coude dans la main du kinésithérapeute, avant-bras soutenu.*
Mouvement *: enfoncer le coude dans la main du thérapeute. !!! Éviter l'inclinaison latérale du tronc.*

Chaîne fermée

Exercices 4
Position du sujet : assis, devant le miroir, avant-bras sur la table.
Mouvement : enfoncer le coude dans la table.
Action du kinésithérapeute : contrôle du placement de la tête de l'humérus (avec l'index) et du travail des abaisseurs extrinsèques.

Chaîne fermée

2. Dans le geste

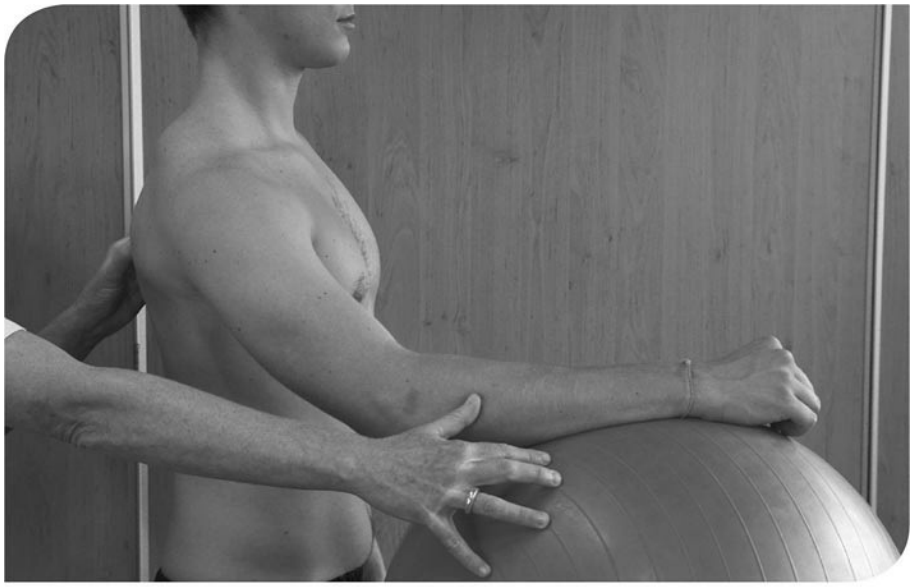

Exercice 5
Position du sujet : debout, l'avant-bras et la main sur le ballon.
Mouvement : enfoncer l'avant-bras dans le ballon.
Action du kinésithérapeute : contrôle avec l'index du placement de l'épaule.

Chaîne fermée

Exercice 6
Debout, bras positionné dans le plan de la scapula, placement correct de la tête de l'humérus.

Chaîne ouverte

Exercice 7
Comme pour l'Exercice 6 mais accroître la difficulté des exercices en utilisant des plans et des amplitudes plus sollicitants (vers le plan frontal et l'élévation maximale).
Attention : placement de la tête de l'humérus à contrôler lors des 90 premiers degrés du mouvement du bras et au début de la descente.

Rappel Exercice 6
Position du sujet *: debout, bras positionné dans le plan de la scapula, placement correct de la tête de l'humérus.*

3. Proprioception progressive

Dans tous ces Exercices proprioceptifs, le patient s'oppose aux déséquilibres imposés par le kinésithérapeute et stabilise l'articulation dans la position initiale. Préalablement, le thérapeute aura vérifié le positionnement correct de l'épaule.

Exercice 8
Position du sujet : en décubitus dorsal, coude tendu, un élastique dans la main, bras dans des situations progressivement contraignantes.
Progression : les yeux ouverts puis fermés.
Déséquilibres par l'intermédiaire de l'élastique.

Chaîne semi-fermée



Exercice 9
Position du sujet : comme pour l'Exercice 8.
Action du kinésithérapeute : déséquilibres par l'intermédiaire d'un ballon (9).

Rappel Exercice 8
Position du sujet *: en décubitus dorsal, coude tendu, un élastique dans la main, bras dans des situations progressivement contraignantes.*
Progression *: les yeux ouverts puis fermés.*
Déséquilibres par l'intermédiaire de l'élastique.

Chaîne semi-fermée

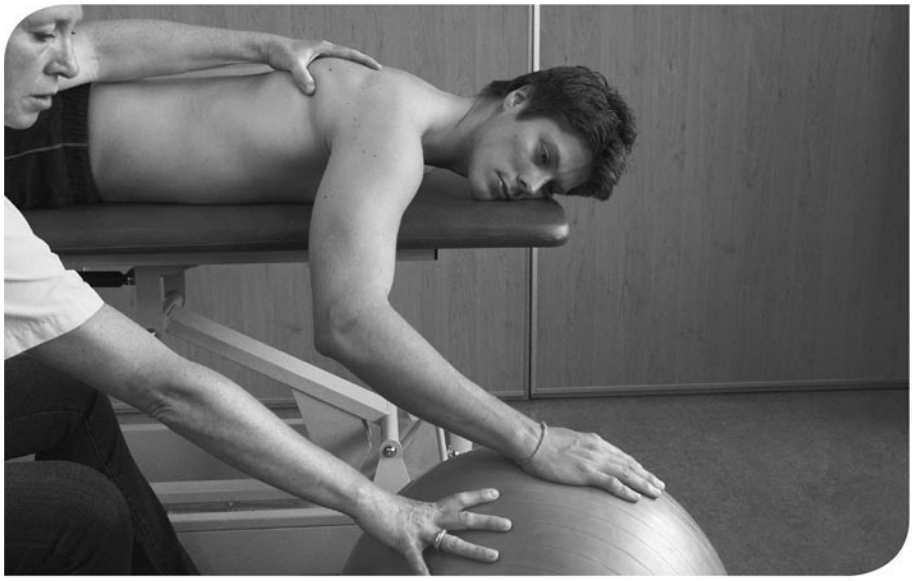

Exercice 10
Position du sujet : en décubitus ventral, main sur un ballon.
Action du kinésithérapeute : mouvements du ballon au sol dans toutes les directions.
Progression : d'abord à l'aplomb de l'épaule puis plus écarté.

Chaîne fermée

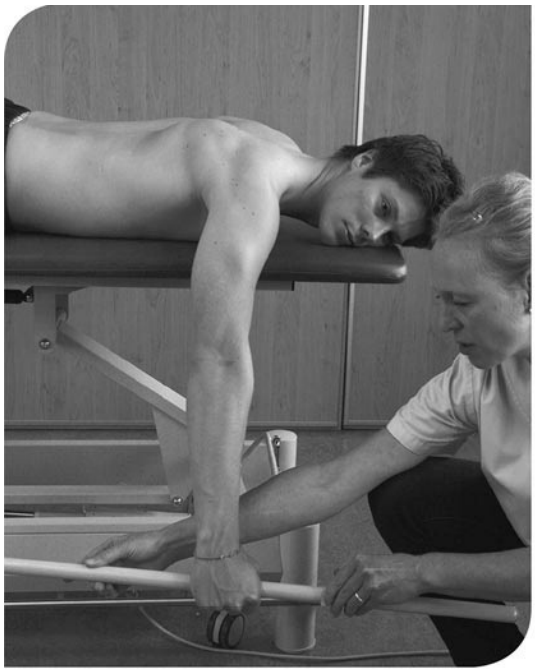

Exercice 11
Comme pour l'Exercice 8 mais en couché ventral.

Rappel Exercice 8
Position du sujet *: en décubitus dorsal, coude tendu, un élastique dans la main, bras dans des situations progressivement contraignantes.*
Progression *: les yeux ouverts puis fermés. Déséquilibres par l'intermédiaire de l'élastique.*

Chaîne semi-fermée



Exercice 12
Position du sujet : debout, coude semi-fléchi, main sur le ballion.
Action du kinésithérapeute : déplacement du ballon.
Progression : ballon plus éloigné et vers un plan plus frontal, yeux fermés.

Chaîne fermée

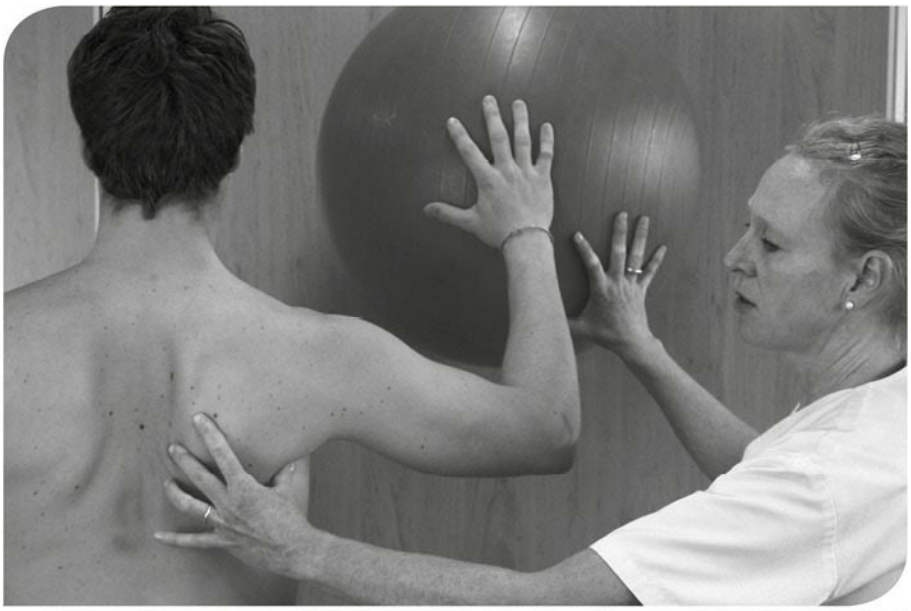

Exercice 13 et 14
Position du sujet : comme pour l'Exercice 12.
Progression : le ballon en appui sur le mur dans des situations de difficulté croissante (coude fléchi ou tendu).

Rappel Exercice 12
Position du sujet *: debout, coude semi-fléchi, main sur le ballon.*
Action du kinésithérapeute *: déplacement du ballon.*
Progression *: ballon plus éloigné et vers un plan plus frontal, yeux fermés.*

Chaîne semi-fermée



Exercice 15
Position du sujet : comme pour l'Exercice 13 mais tronc penché en avant, main sur le ballon, bras dans différents plans.

Chaîne fermée

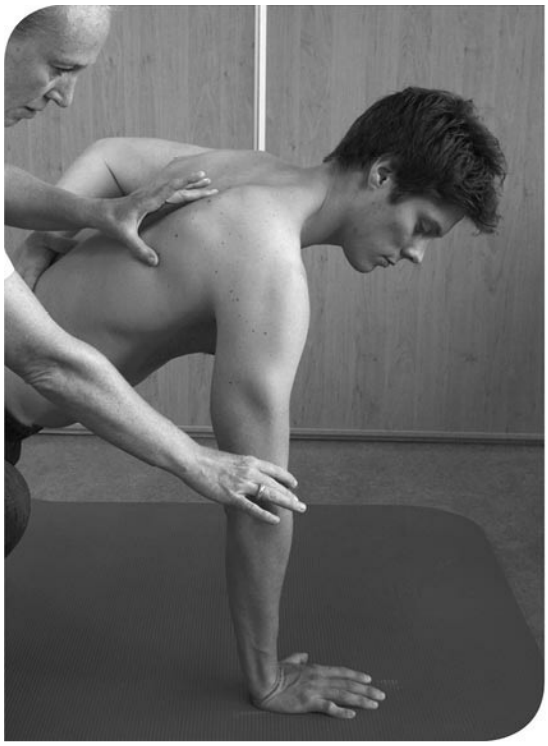

Exercice 16
Position du sujet : chute faciale, en appui sur le bras pathologique.
Action du kinésithérapeute : imposer des déséquilibres au bras, à l'avant-bras, à l'épaule ou au thorax du patient.

Chaîne fermée



Exercice 17



Exercice 18

Exercices 17 et 18

Position du sujet : chute faciale, en appui sur le bras pathologique.

Action du kinésithérapeute : imposer des déséquilibres au bras, à l'avant-bras, à l'épaule ou au thorax du patient.

Progression : Main sur un plateau de Freeman (Exercice 17), sujet en chute faciale sur un ballon (Exercice 18).

Chaîne fermée

Exercice 19
Position du sujet : assis sur un ballon, main sur le mur.
Action du kinésithérapeute : faire rouler le ballon dans toutes les directions.
Chaîne fermée

Exercice 20
Position du sujet : assis face au miroir, bras en flexion – abduction horizontale – rotation externe – un bâton dans la main.
Action du kinésithérapeute : tirer et pousser le bâton.
Chaîne semi-fermée

Exercice 21
Position du sujet : comme pour l'Exercice 20.
Action du kinésithérapeute : déséquilibres par l'intermédiaire d'un élastique.

Rappel Exercice 20
Position du sujet *: assis face au miroir, bras en flexion – abduction horizontale – rotation externe – un bâton dans la main.*
Action du kinésithérapeute *: tirer et pousser le bâton.*

Chaîne semi-fermée

Exercice 22
Position du sujet : debout, main en appui sur la main du kinésithérapeute.
Mouvement : suivre les mouvements effectués par la main du thérapeute.

Chaîne fermée



Exercice 23
Comme pour l'Exercice 22 mais les mains ne se touchent pas.

Chaîne ouverte

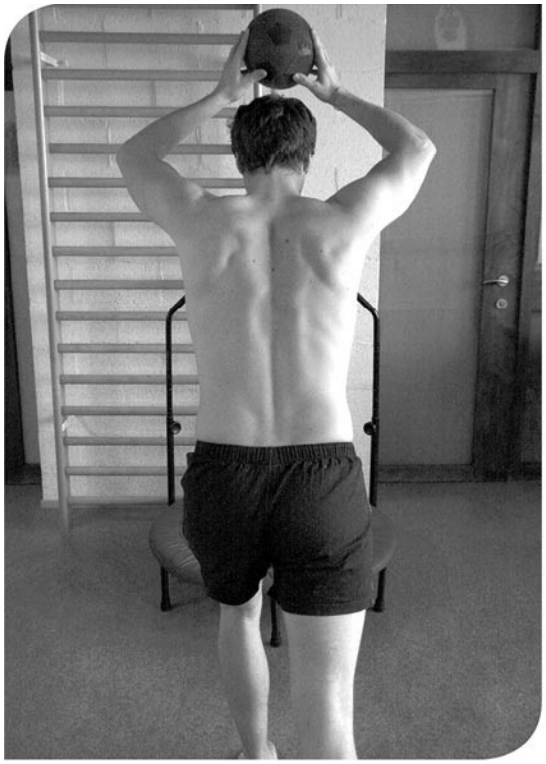

Exercice 24
Mouvement : lancer de ballon.
Progression : 2 mains, hauteur thorax → 1 main au-dessus de la tête.
Travail pliométrique : réception - lancer de ballon le plus rapidement possible (lancer sur trampoline) à deux mains → 1 main - hauteur thorax → au-dessus de la tête.

Chaîne ouverte

4. Gestes complexes

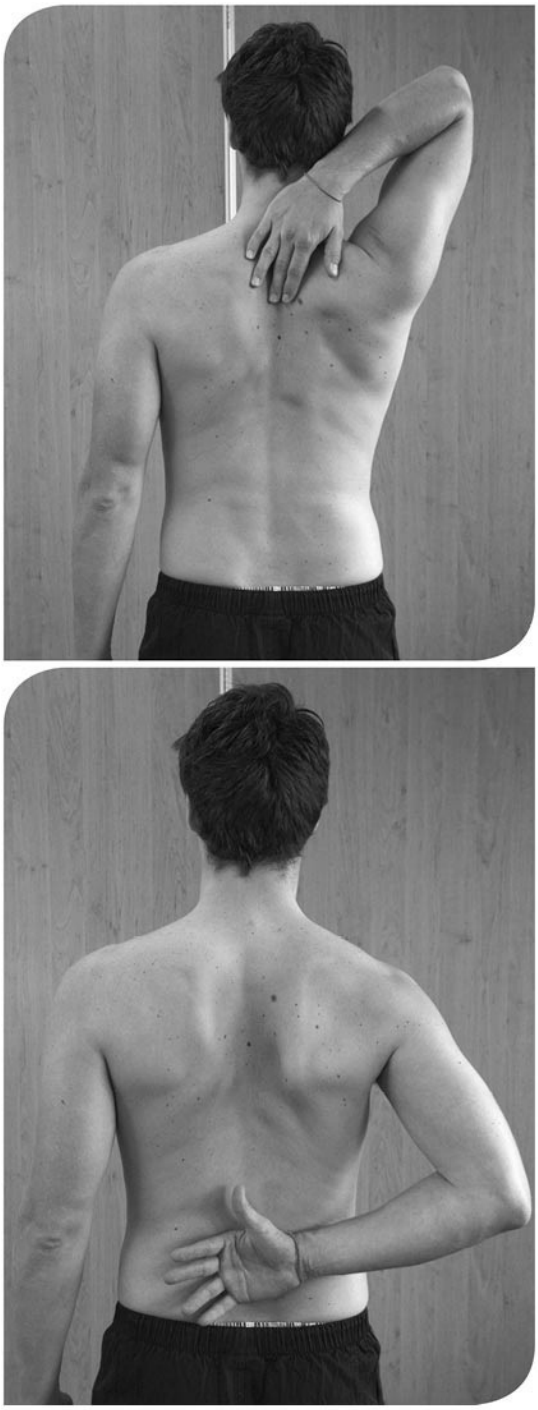

Exercice 25 et 26
Gestes complexes : main-nuque, main-dos.

2. RENFORCEMENT DES GROUPES MUSCULAIRES APPARTENANT À LA COIFFE DES ROTATEURS

1. RE (rotateurs externes)

Exercice 27
Position du sujet : en décubitus dorsal, bras à 45° ou 90° d'abduction, coude fléchi à 90°.
Mouvement : RE contre résistance au poignet (! ! ! Éviter l'extension du coude).



Exercice 28
Position du sujet : en décubitus ventral, bras à 90° d'abduction frontale, coude fléchi à 90°, un poids dans la main.
Mouvement : soulever le poids.



Exercice 29
Position du sujet : en décubitus latéral, coude fléchi à 90° en appui sur le thorax, une charge éventuellement dans la main.
Mouvement : amener l'avant-bras vers le haut, coude fixe (RE).

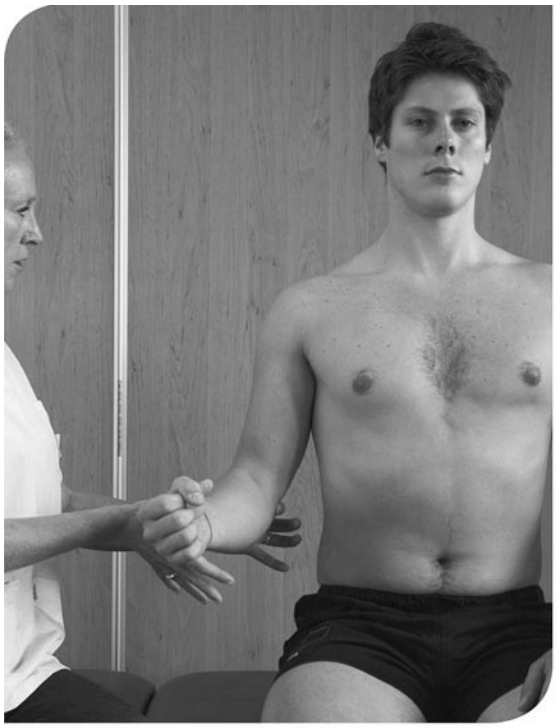

Exercice 30
Position du sujet : assis, coude au corps fléchi à 90°.
Mouvement : RE contre résistance au poignet.

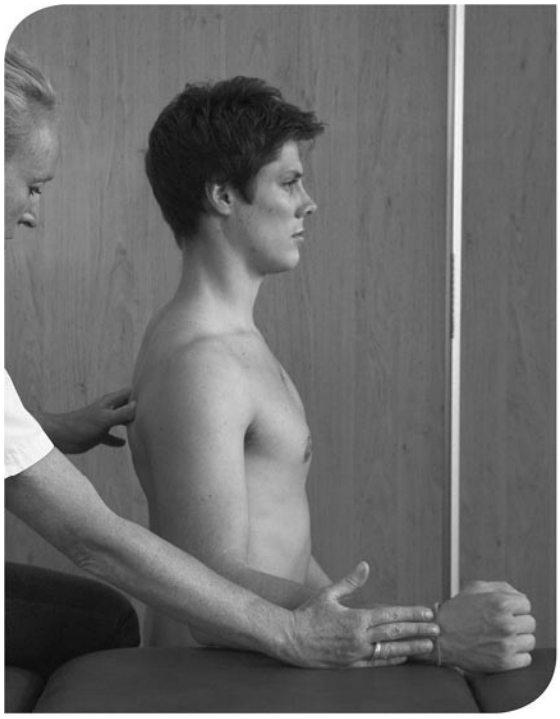

Exercice 31
Comme pour l'Exercice 30 mais avant-bras posé sur la table.

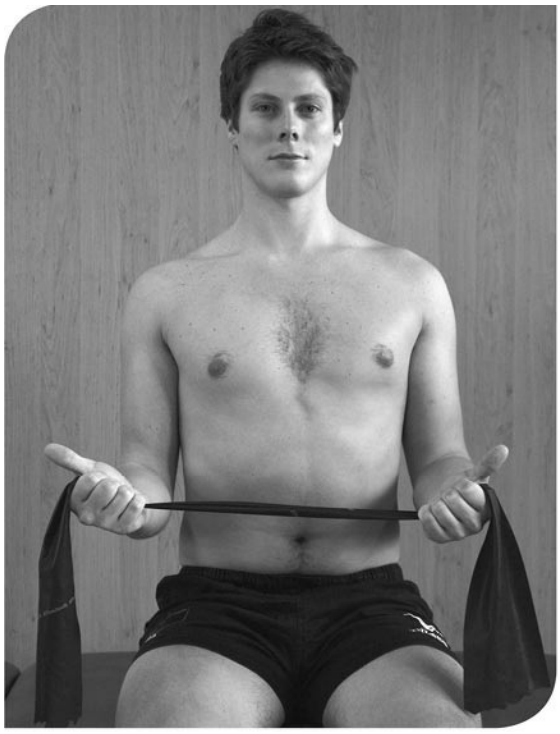

Exercice 32
Position du sujet : assis, coudes serrés au corps, un élastique tendu entre les deux mains.
Mouvement : écarter les poignets (!!! ne pas lever les coudes → abduction, pas rotation externe).

Exercice 33
Position du sujet : debout, coude fléchi à 90°, poignet contre un plan fixe vertical.
Mouvement : pousser le poignet contre le plan fixe.



Exercice 34
Position du sujet : debout, coude et avant-bras sur un ballon avec un poids dans la main.
Mouvement : soulever le poignet.



Exercice 35
Position du sujet : debout, bras en flexion, abduction, rotation externe (position de l'armer).
Mouvement : tirer l'élastique en arrière (!!! placement de la tête de l'humérus, verrouillage scapulaire).

Exercice 36
Position du sujet : en décubitus dorsal, bras à 45° ou 90° d'abduction, coude fléchi à 90°.
Mouvement : RI contre la résistance du poignet (!!! pas d'extension du coude).

2. RI (rotateurs internes)

Exercice 37
Position du sujet : en décubitus dorsal, bras le long du corps, coudes fléchis à 90°, un ballon entre les deux mains.
Mouvement : serrer le ballon avec les mains.



Exercice 38
Position du sujet : en décubitus ventral, coude fléchi, main en appui sur un ballon.
Mouvement : enfoncer le ballon avec la main.



Exercice 39
Comme pour l'Exercice 37 mais assis.



Exercice 40
Position du sujet : assis, coude fléchi à 90°. un élastique dans la main.
Mouvement : tirer l'élastique vers l'abdomen.

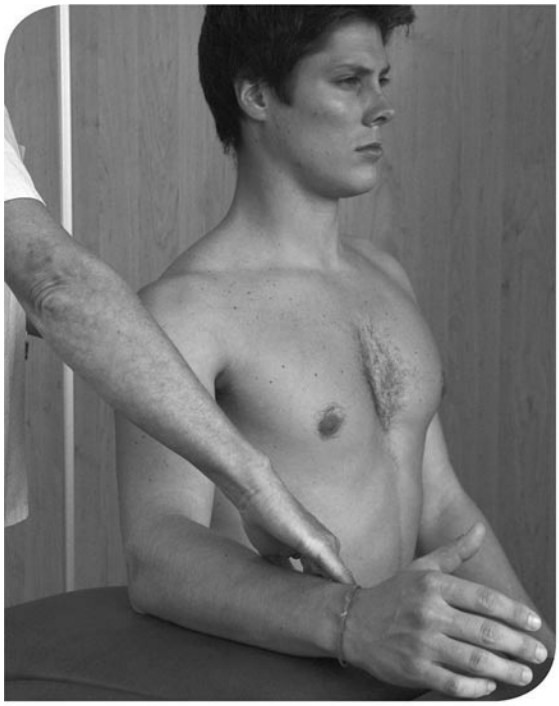

Exercice 41
Position du sujet : assis, avant-bras sur la table, bras dans le plan de la scapula (abduction 45°, flexion 50°), coude fléchi à 90°.
Mouvement : Ri, contre la résistance du thérapeute.



Exercice 42
Position du sujet : position inverse de l'Exercice 33.
Mouvement : pousser le plan fixe vertical.

3. RENFORCEMENT DES MUSCLES STABILISATEURS DE LA SCAPULA

1. Dentelé antérieur (grand dentelé)



Exercice 43
Position du sujet : en décubitus dorsal, bras en flexion à 90° dans le plan sagittal, coude tendu, poing fermé.
Mouvement : pousser le poing dans la main du kinésithérapeute vers le haut.

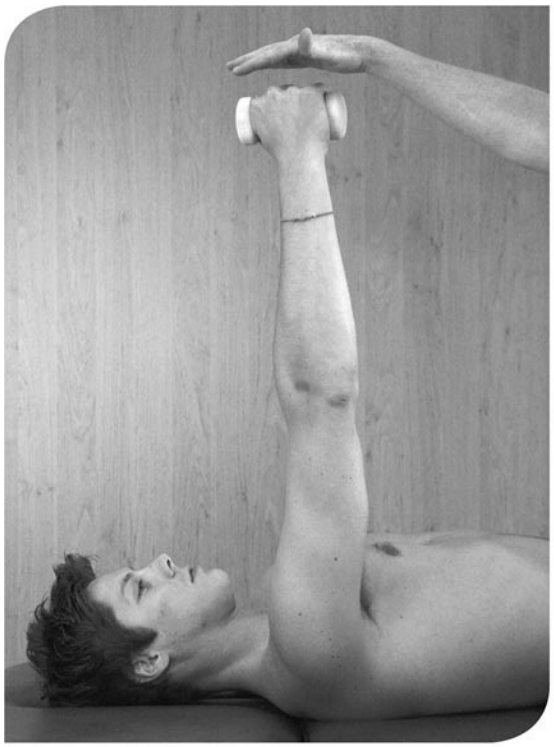

Exercice 44
Position du sujet : Idem Exercice 43, un poids dans la main.
Mouvement : pousser le plan fixe vertical.

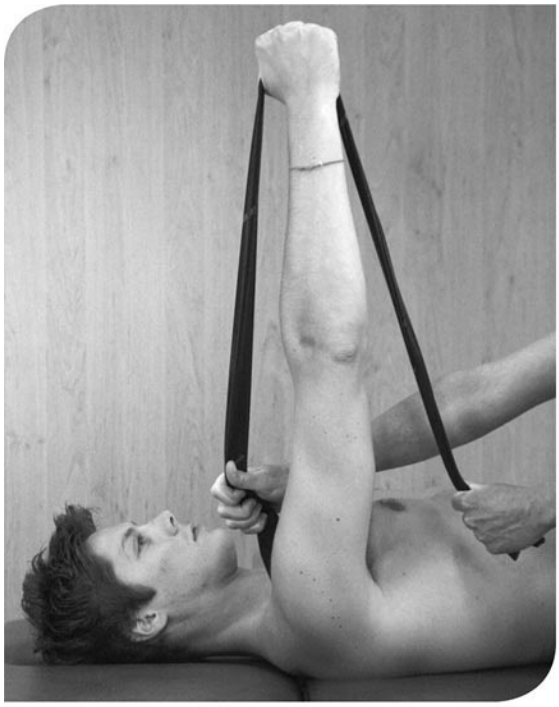

Exercice 45
Comme pour l'Exercice 43 mais avec un élastique.

Rappel Exercice 43
Position du sujet : en décubitus dorsal, bras en flexion à 90° dans le plan sagittal, coude tendu, poing fermé.
Mouvement : pousser le poing dans la main du kinésithérapeute vers le haut.

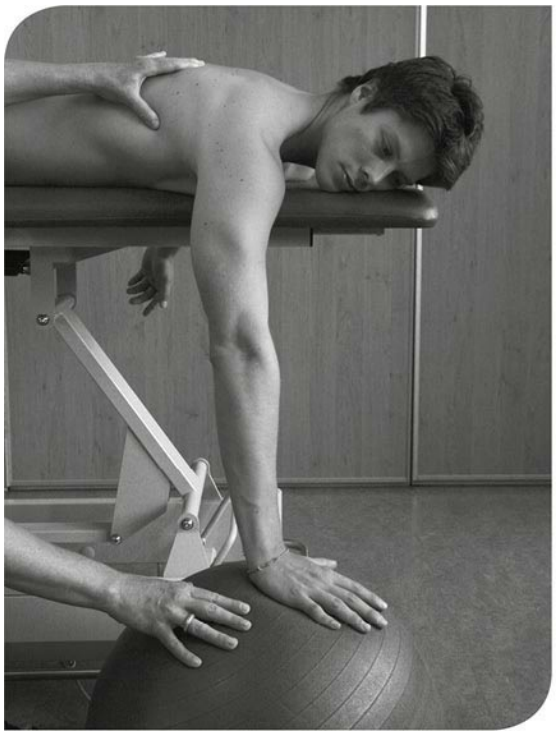

Exercice 46
Position du sujet : en décubitus ventral, bras à la verticale en appui sur un ballon.
Mouvement : enfoncer le ballon avec la main.

Exercice 47
Position du sujet : couché latéral, bras maintenu dans le plan de la scapula.
Mouvement : projeter la scapula en avant, contre la résistance imposée sur le bord externe de la scapula.



Exercice 48
Position du sujet : comme pour l'Exercice 43 mais assis.
Mouvement : !!! Contrôle du positionnement de la tête de l'humérus par le kinésithérapeute.

Rappel Exercice 43
Position du sujet : en décubitus dorsal, bras en flexion à 90° dans le plan sagittal, coude tendu, poing fermé.
Mouvement : pousser le poing dans la main du kinésithérapeute vers le haut.

Exercice 49
Position du sujet : à 4 pattes, mains à l'aplomb des épaules.
Mouvement : arrondir le dessus du dos.

Exercice 50
Comme pour l'Exercice 49 en position debout et les mains contre le mur.

2. Rhomboïde, trapèze moyen



Exercice 51
Position du sujet : en décubitus dorsal, un élastique tendu entre les deux mains, bras à 90° de flexion.
Mouvement : écarter les mains contre la résistance de l'élastique.



Exercice 52
Position du sujet : en décubitus ventral, un poids dans la main, bras à la verticale.
Mouvement : adduction de la scapula - tirer la scapula vers la colonne vertébrale.

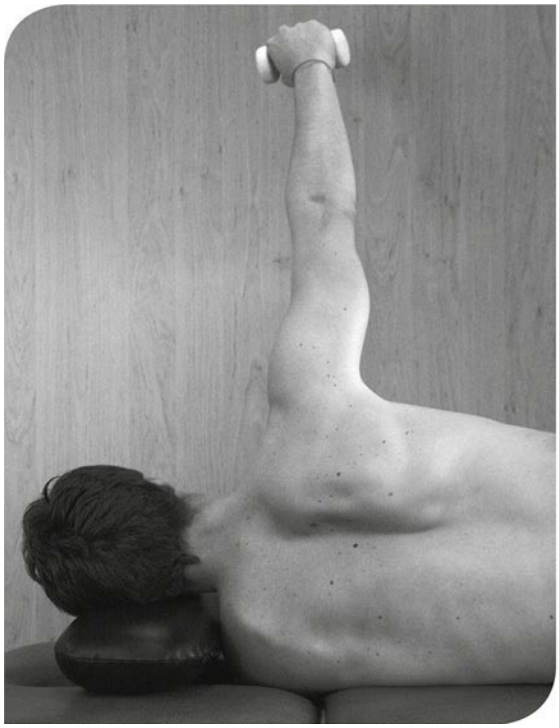

Exercice 53
Position du sujet : en décubitus latéral, bras dans le plan de la scapula.
Mouvement : tirer la scapula vers la colonne vertébrale en levant le bras tendu vers l'abduction horizontale.

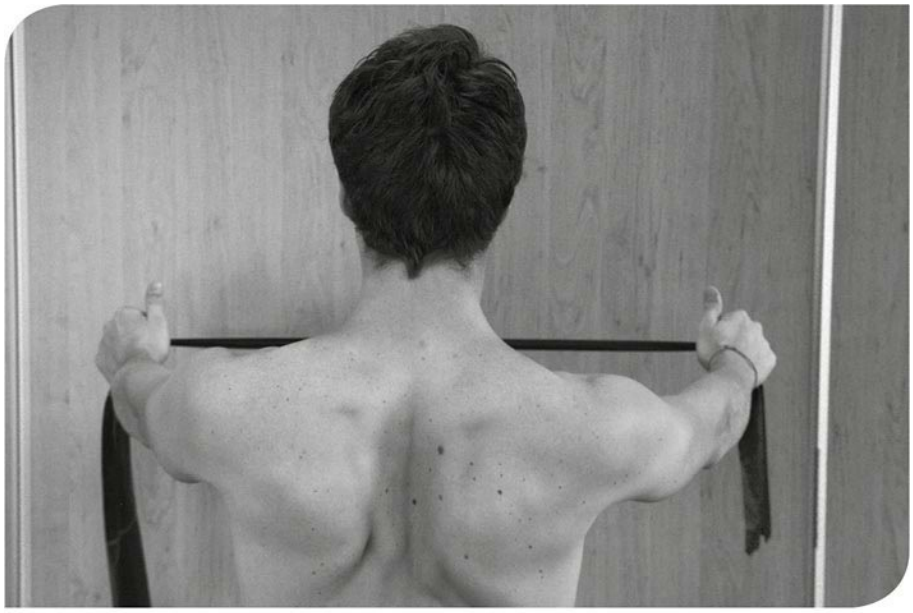

Exercice 54
Comme pour l'Exercice 51 mais en position debout.

Rappel Exercice 51
Position du sujet *: en décubitus dorsal, un élastique tendu entre les deux mains, bras à 90° de flexion.*
Mouvement *: écarter les mains contre la résistance de l'élastique.*

Exercice 55
Sujet en position debout, bras le long du corps. Verrouillage (serrage) des deux scapulae.

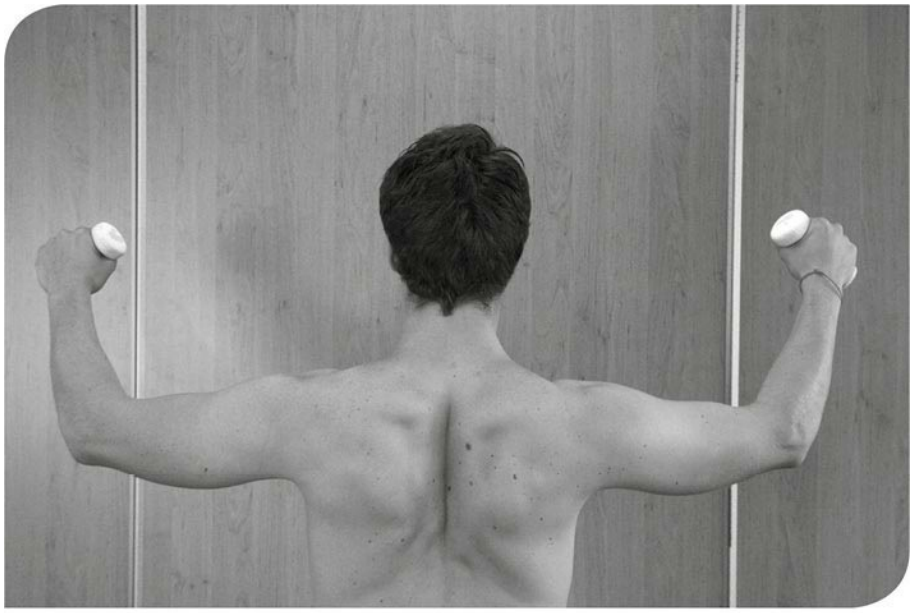

Exercice 56
Position du sujet : debout en abduction, rotation externe.
Mouvement : rapprocher les 2 scapulae.

4. GAINS D'AMPLITUDE

1. Mobilisations passives

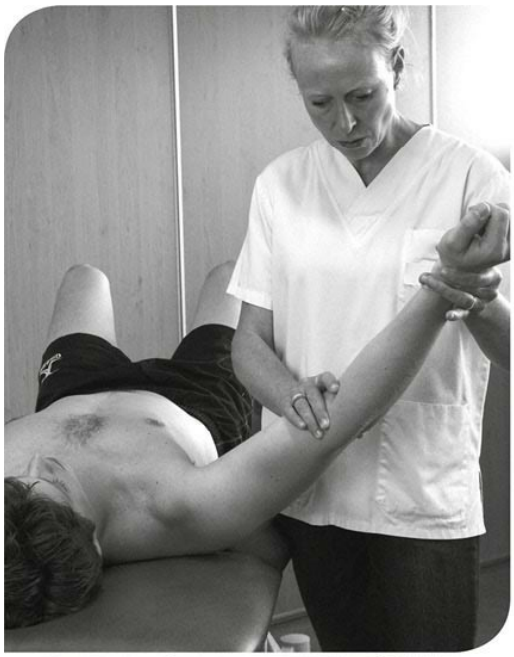

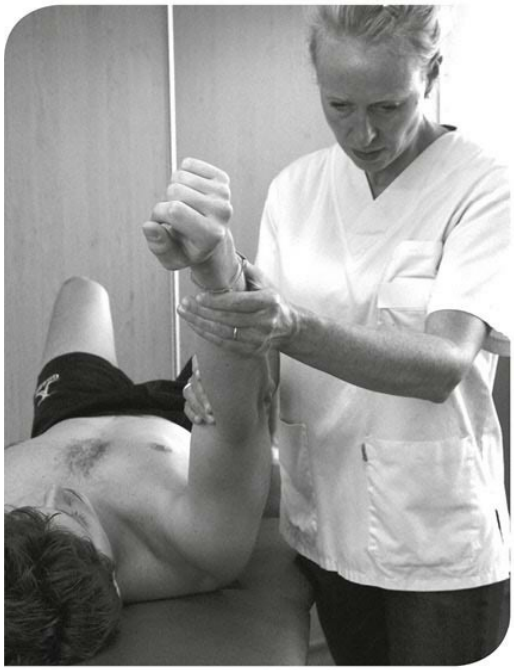

Exercice 57 et 58
Position du sujet : en décubitus dorsal, bras dans le plan de la scapula.
Mouvement : mobilisation passive du bras avec traction de dégagement, en élévation antérieure. !!! Choisir la (les) voie(s) de passage !
Progression : de l'élévation du bras selon la voie de passage, passer dans le plan sagittal.

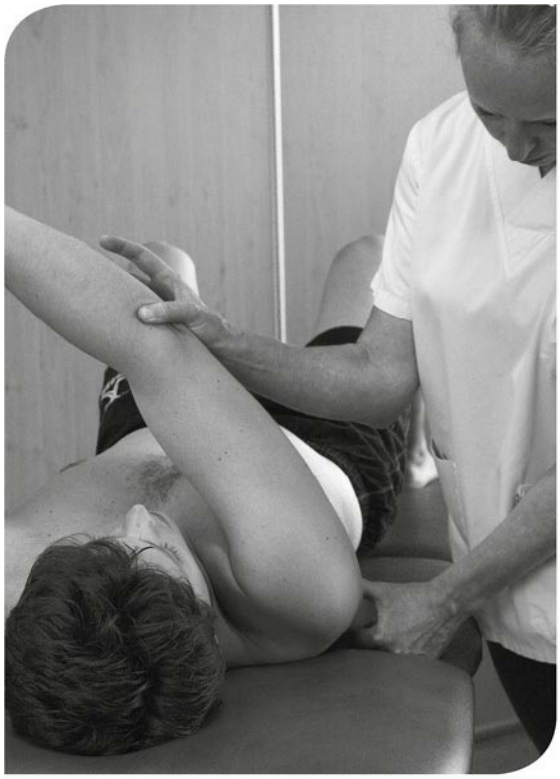

Exercice 59
Position du sujet : en décubitus dorsal, bras dans le plan horizontal.
Mouvement adduction horizontale passive avec maintien de la scapula.

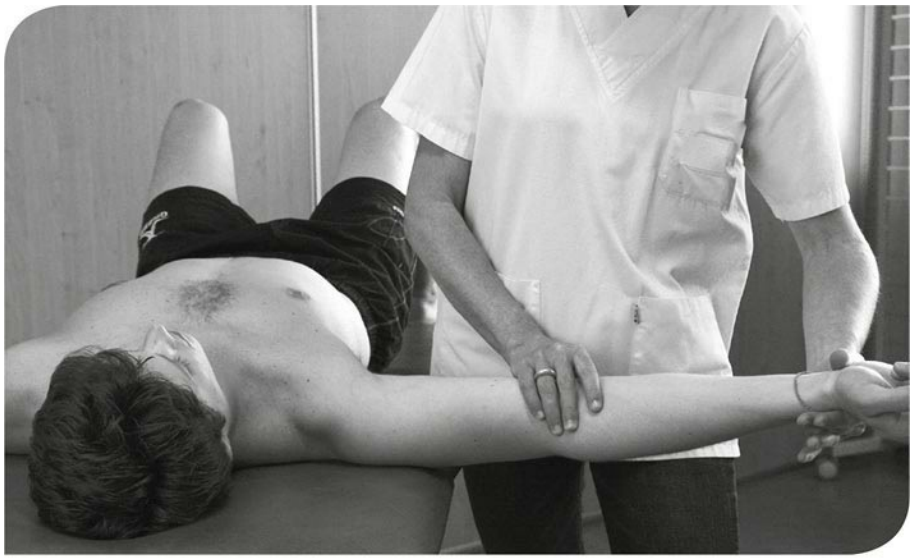

Exercice 60
Position du sujet : en décubitus dorsal, bras dans le plan frontal.
Mouvement : abduction frontale passive avec contrôle du placement de la tête de l'humérus (imposer une rotation externe du bras au-delà de 90° d'abduction).

Exercice 61
Position du sujet : en décubitus dorsal, bras à 45° ou 90° d'abduction, coude fléchi à 90°.
Mouvement : rotation externe passive.

Exercice 62
Position du sujet : en décubitus dorsal, main dans le dos.
Mouvement : rotation interne passive, imposer la position de la main dans le dos.
Progression : soulever le coude de la table en contrôlant l'antéprojection de l'épaule.

Exercice 63
Comme pour l'Exercice 62 mais sujet en décubitus latéral sur côté opposé.

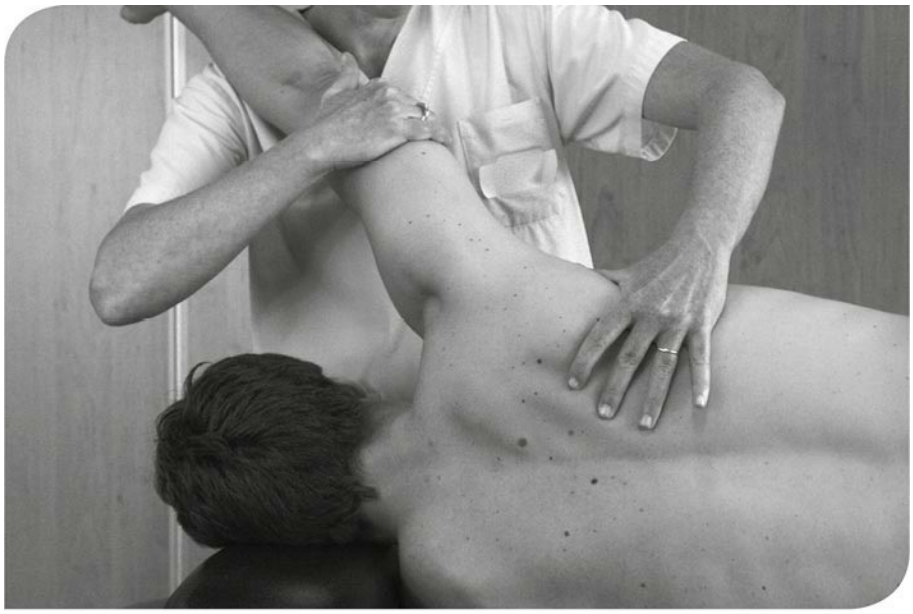

Exercice 64
Position du sujet : en décubitus latéral, bras dans le plan de la scapula.
Mouvement : mobilisation passive du bras dans le plan de la scapula tout en maintenant la scapula (assouplissement du grand dorsal et du grand rond).
Progression : mobiliser le bras dans le plan frontal.

2. Mobilisations auto-passives, actives assistées

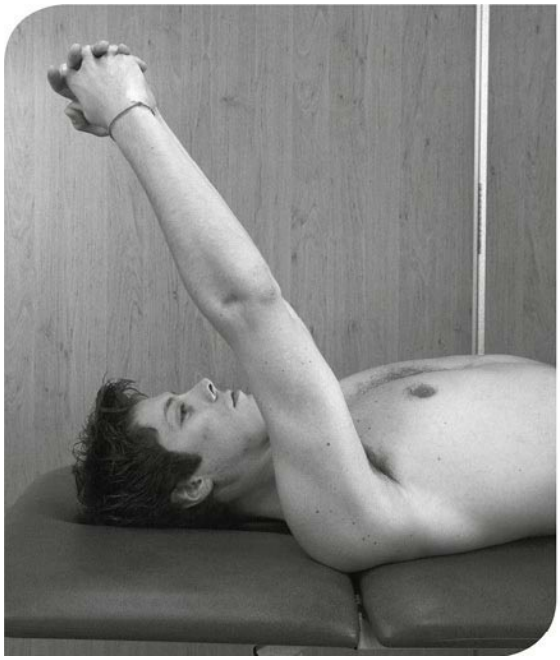

Exercice 65
Position du sujet : en décubitus dorsal, main dans main.
Mouvement : élévation du bras pathologique aidé par le côté sain.
!!! Le patient choisira la voie la plus favorable.

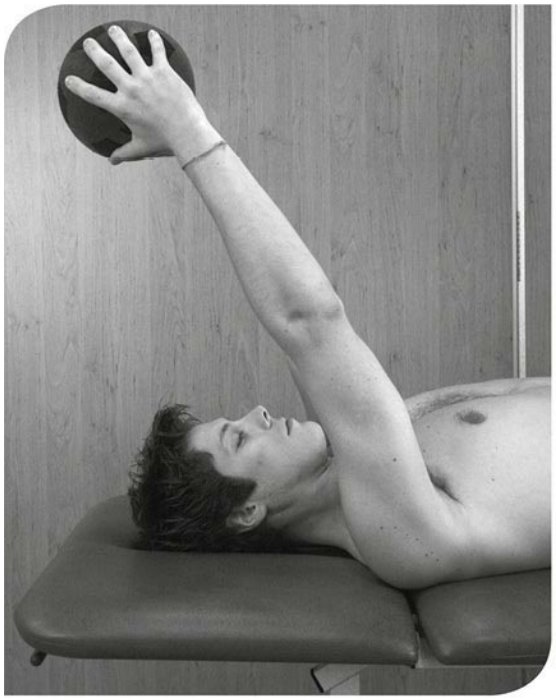

Exercice 66
Comme pour l'Exercice 65 mais avec ballon.

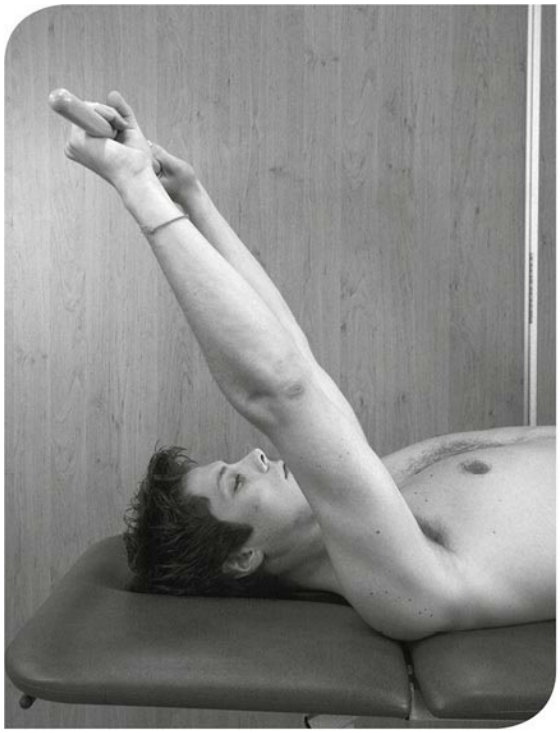

Exercice 67
Comme pour l'Exercice 65 mais avec bâton.

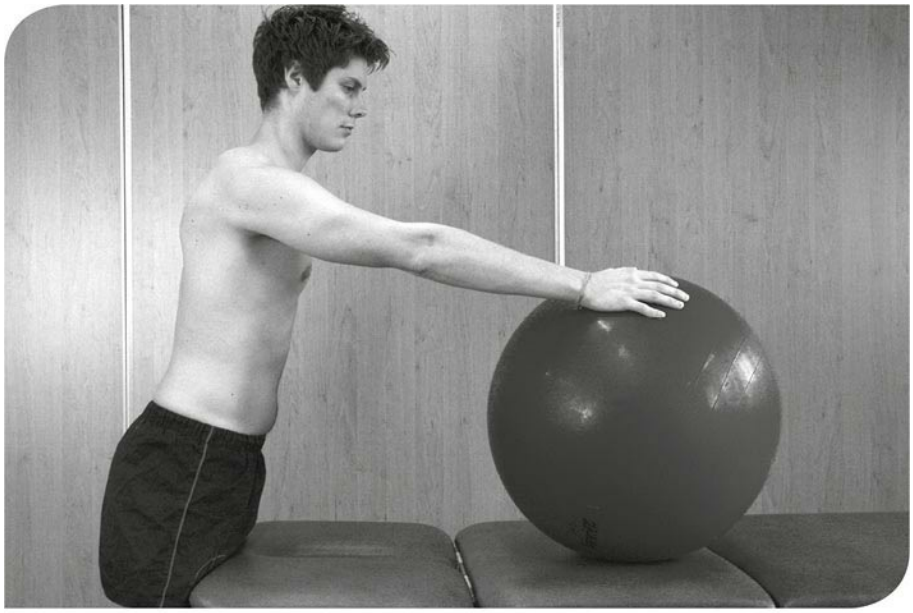

Exercice 68
Position du sujet : debout, main sur le ballon.
Mouvement : faire rouler le ballon vers l'avant.



Exercice 69
Position du sujet : assis sur la table, coudes au corps fléchis à 90°, un bâton dans les mains.
Mouvement : rotation externe assistée par le bâton.

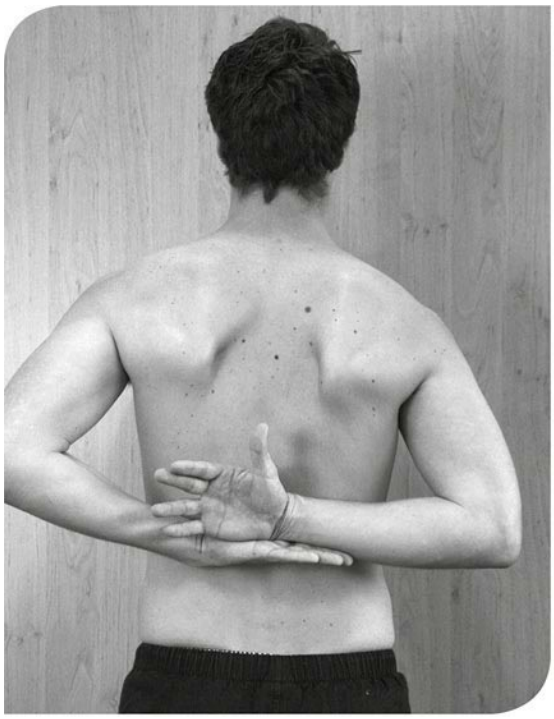

Exercice 70
Position du sujet : debout
Mouvement : amener la main dans le dos, avec l'aide du bras controlatéral.



Exercice 71
Comme pour l'Exercice 65 mais en position debout.

Rappel Exercice 65
Position du sujet *: en décubitus dorsal, main dans main.*
Mouvement *: élévation du bras pathologique aidé par le côté sain. !!! Le patient choisira la voie la plus favorable.*



Exercice 72
Comme pour l'Exercice 67 mais en position assise.

Rappel Exercice 67
Position du sujet *: en décubitus dorsal, avec un bâton.*
Mouvement *: élévation du bras pathologique aidé par le côté sain. !!! Le patient choisira la voie la plus favorable, en adaptant l'écartement des mains.*

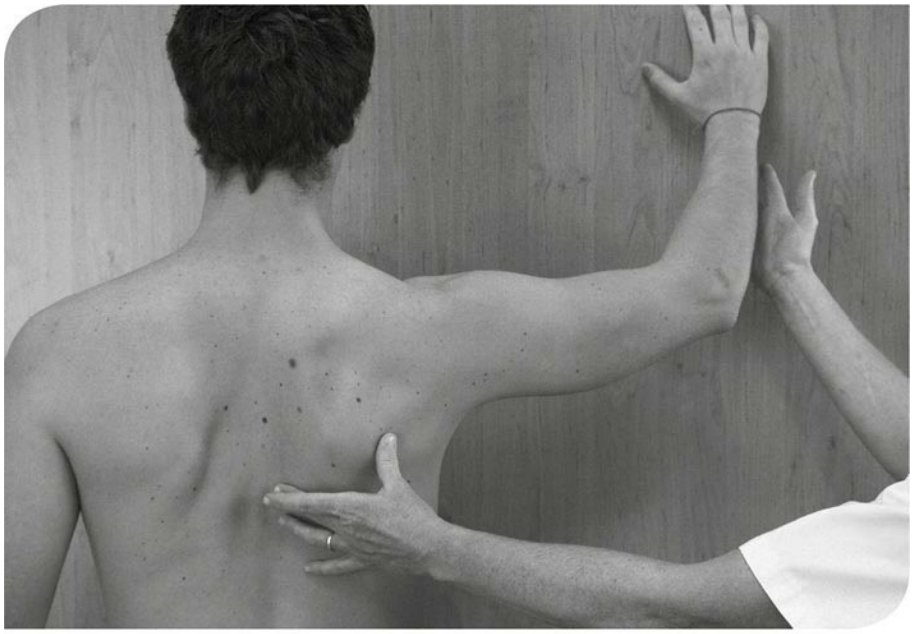

Exercice 73

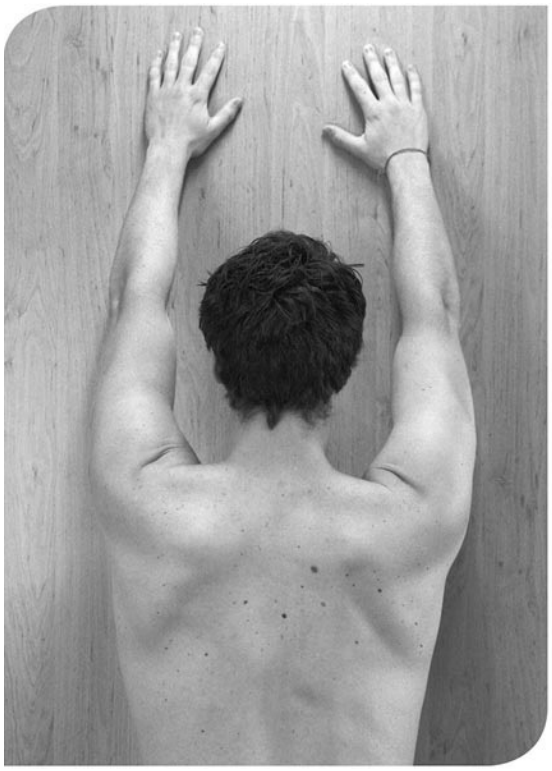

Exercices 73, 74 et 75
Position du sujet : debout, mains en appui sur le mur.
Mouvement : *Wall climbing* - dans le plan de la scapula, sagittal et ensuite frontal.

Exercice 74

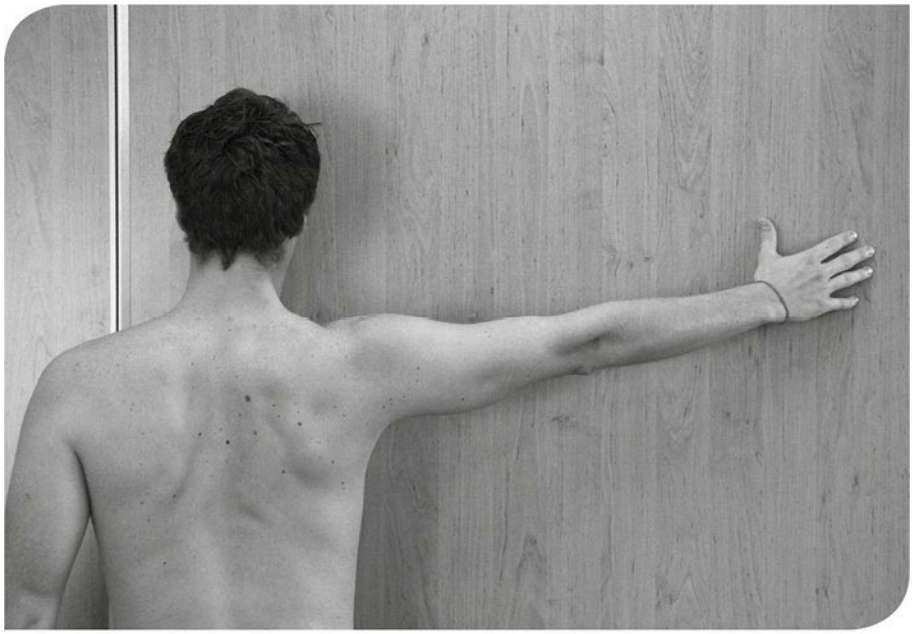

Exercices 73, 74 et 75
Position du sujet : debout, main en appui sur le mur.
Mouvement : *Wall climbing* - dans le plan de la scapula, sagittal et ensuite frontal.



Exercice 76
Position du sujet : comme pour l'Exercice 66, mais le ballon contre le mur.
Mouvement : faire rouler le ballon le plus haut possible.

Rappel Exercice 66
Position du sujet *: en décubitus dorsal, avec un ballon.*
Mouvement *: élévation du bras pathologique aidé par le côté sain. !!! Le patient choisira la voie la plus favorable.*



Exercice 77
Pouliethérapie, sujet debout, légèrement en arrière, pour bénéficier de la traction imposée dans l'axe du bras. Le bras pathologique monte grâce à la traction sur l'élingue effectuée par le bras sain.



Exercice 78
Pouliethérapie, sujet assis, bras positionné selon la voie de passage.

3. Tenir - relâcher : gain en flexion

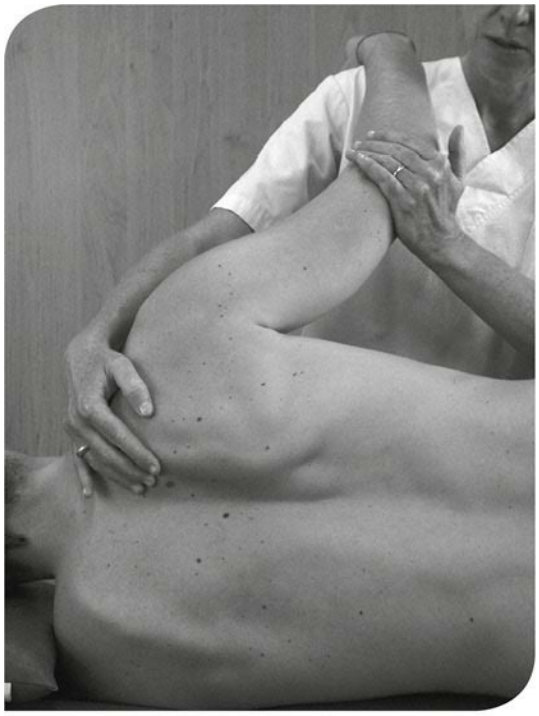

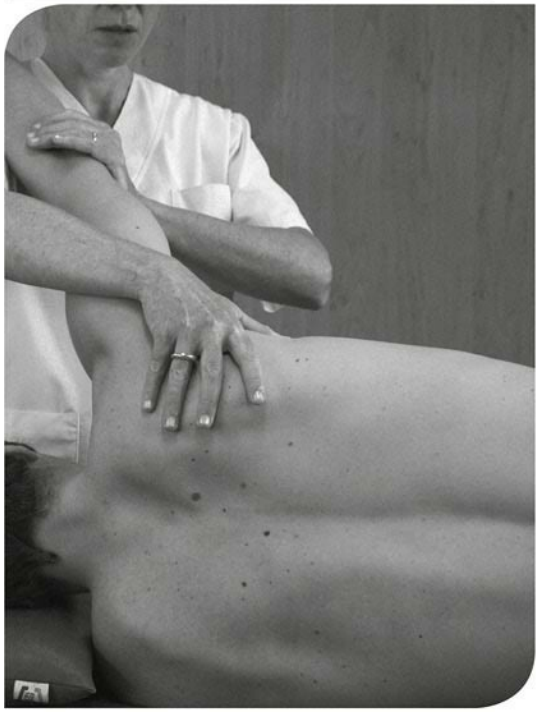

Exercice 79 et 80
Position du sujet : en décubitus latéral, amener le bras en flexion maximale, dans le plan de la scapula.
Mouvement : extension pendant 6 s, relâchement, étirement des extenseurs 6 s (antagonistes), gain vers la flexion (relâchement des antagonistes).

4. Tenir - relâcher : gain en abduction

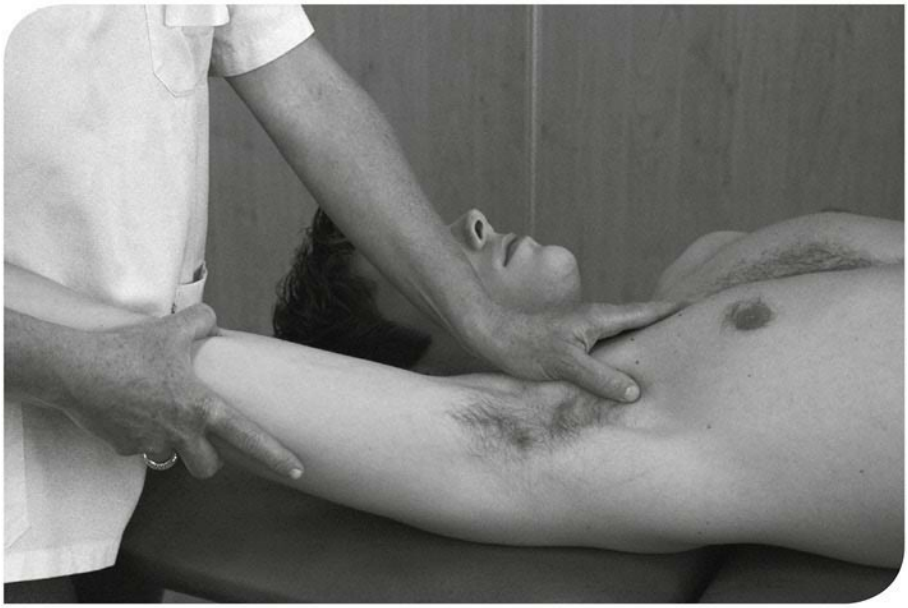

Exercices 81 et 82
Position du sujet : en décubitus dorsal, bras en abduction maximale.
Mouvement : effectuer une adduction pendant 6 s, relâcher, étirer les adducteurs pendant 6 s (antagonistes), gain en abduction.

5. Tenir - relâcher : gain en rotation externe

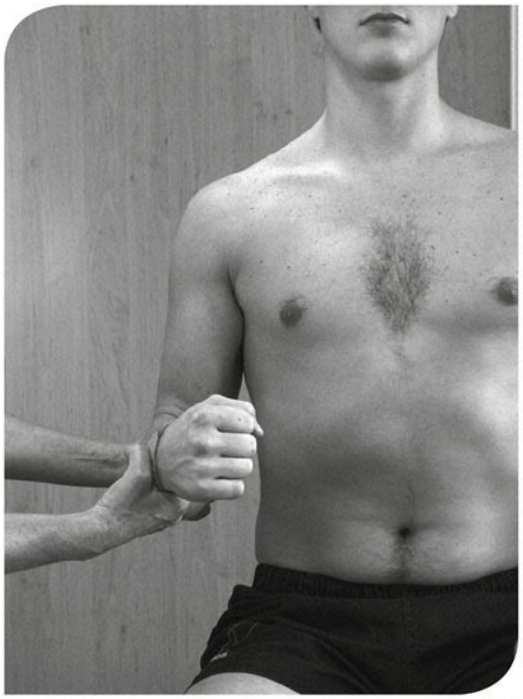

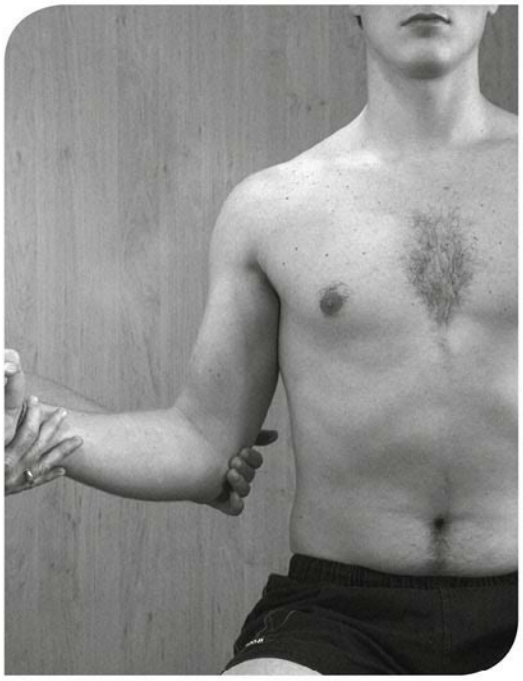

Exercices 83 et 84
Position du sujet : assis, bras le long du corps, coude fléchi à 90° , avant-bras en rotation externe maximale.
Mouvement : 6 s en RI, relâcher 6 s, tirer vers la rotation externe > gain en rotation externe.

5. RÉCUPÉRATION DES MOUVEMENTS DE FLEXION ET D'ABDUCTION, RENFORCEMENT MUSCULAIRE

1. En couché dorsal



Exercice 85
Position du sujet : en décubitus dorsal, un poids dans la main, bras dans le plan sagittal.
Mouvement : contrôle de la descente du poids, retour → travail excentrique (aller) - concentrique (retour) des fléchisseurs.

Exercice 86
Position du sujet : en décubitus dorsal, un élastique dans la main.
Mouvement : tirer l'élastique en arrière, freiner le retour → travail concentrique (aller) - excentrique (retour) des fléchisseurs.

2. En couché ventral



Exercice 87
Position du sujet : en décubitus ventral, un poids dans la main.
Mouvement : lever le poids vers l'avant, freiner le retour → travail concentrique (aller) - excentrique (retour) des fléchisseurs.

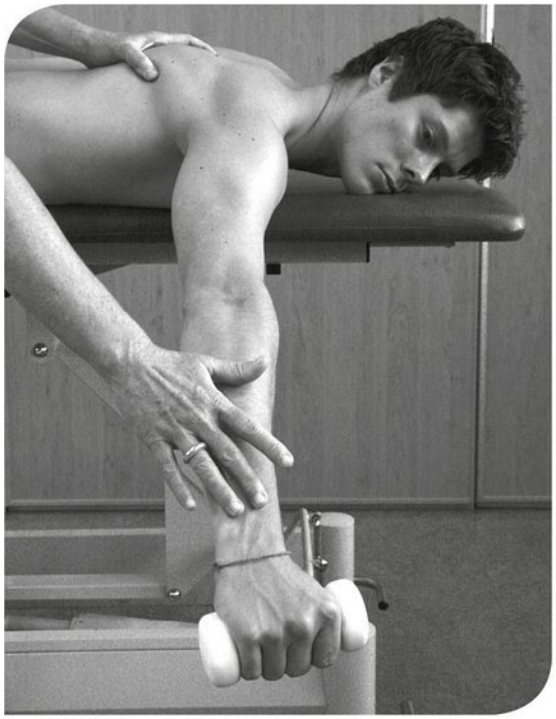

Exercice 88
Position du sujet : comme pour l'Exercice 87.
Mouvement : lever le poids latéralement → travail concentrique (aller) - excentrique (retour) des adducteurs de la scapula et du deltoïde postérieur.

3. En semi-assis

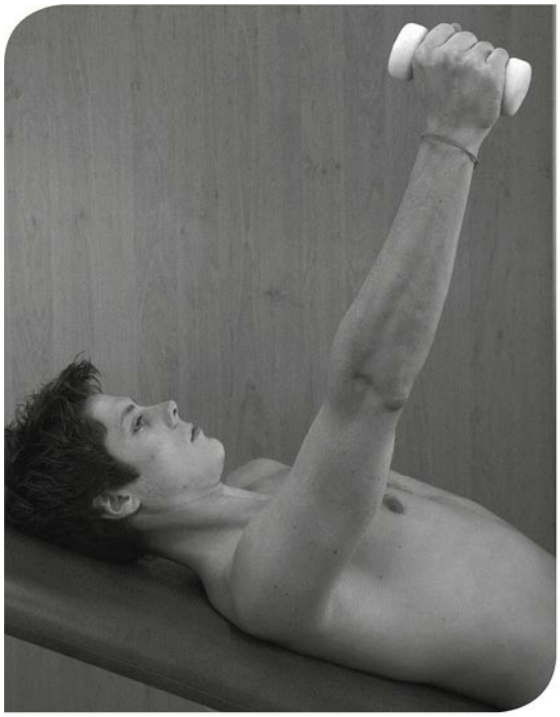

Exercice 89
Comme pour l'Exercice 85 mais semi-assis, dossier à 45°.

Rappel de l'Exercice 85
Position du sujet *: en décubitus dorsal, un poids dans la main, bras dans le plan sagittal.*
Mouvement *: contrôle de la descente du poids, retour → travail excentrique (aller) - concentrique (retour) des fléchisseurs.*



Exercice 90
Comme pour l'Exercice 85 mais dossier plus droit (70° > 90°).

Rappel de l'Exercice 85
Position du sujet *: en décubitus dorsal, un poids dans la main, bras dans le plan sagittal.*
Mouvement *: contrôle de la descente du poids, retour → travail excentrique (aller) - concentrique (retour) des fléchisseurs.*

4. Piégeage articulaire

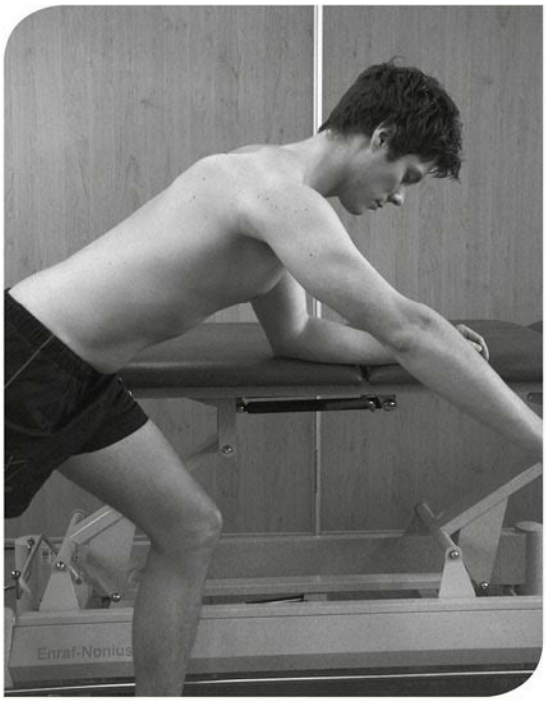



Exercices 91 et 92
Position du sujet : au départ tronc penché en avant.
Mouvement : faire balancer le bras en avant, l'arrêter le plus haut possible puis redresser le tronc et maintenir le bras dans la position d'élévation maximale.

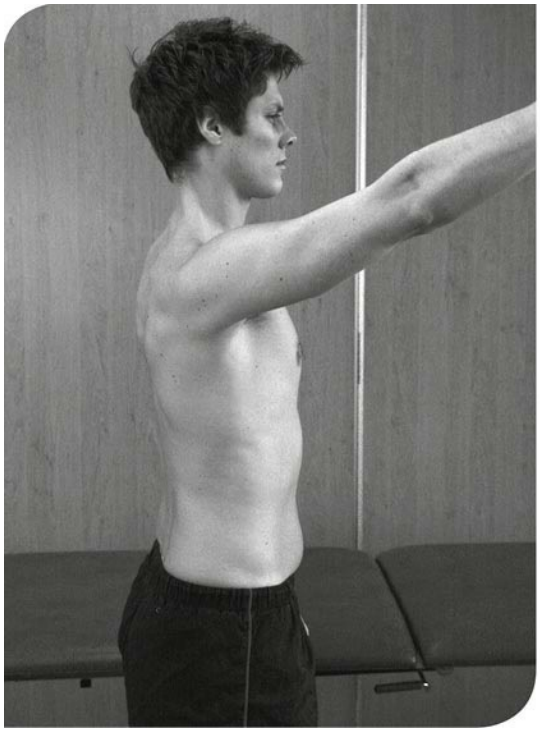

Exercices 93
Position du sujet : au départ tronc penché en avant.
Mouvement : faire balancer le bras en avant, l'arrêter le plus haut possible puis redresser le tronc et maintenir le bras dans la position d'élévation maximale.

5. En position debout

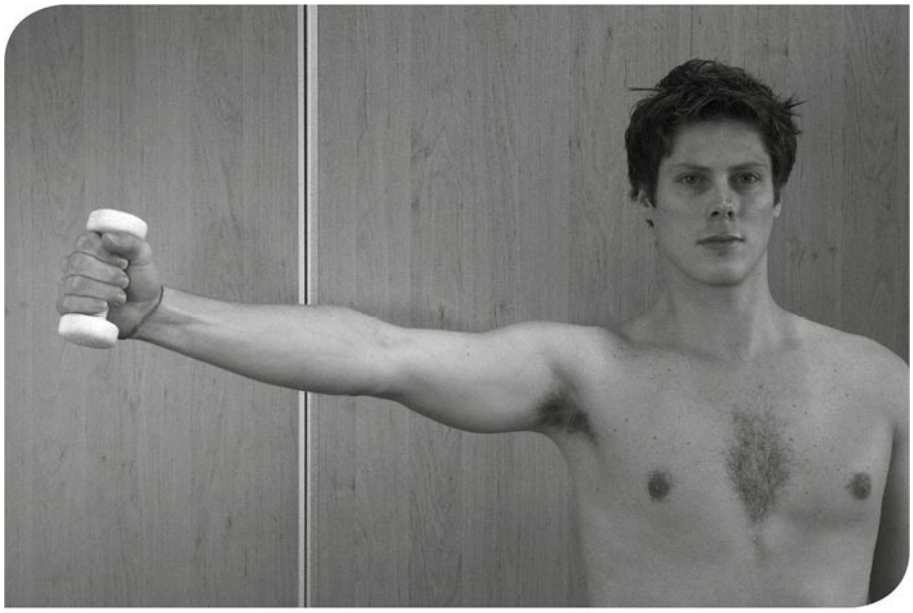

Exercice 94
Position du sujet : debout, bras au zénith.
Mouvement : freiner la descente du bras dans le plan de la scapula, ramener le bras au zénith → mouvement excentrique (aller) - concentrique (retour) des fléchisseurs du bras.



Exercice 95
Comme pour l'Exercice 94 mais en commençant par le mouvement de flexion concentrique à partir du bras le long du corps, lever vers le zénith.

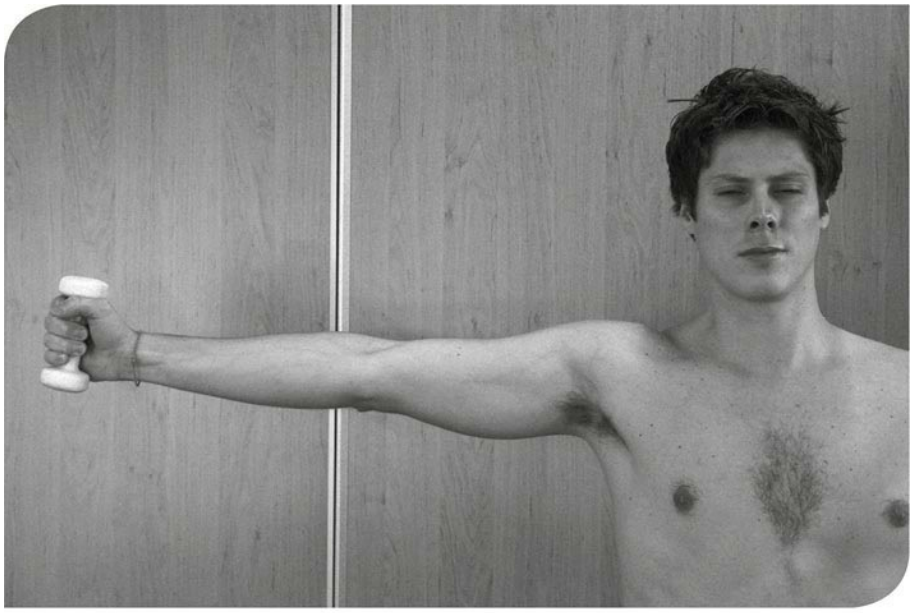

Exercice 96
Position du sujet : debout, bras le long du corps.
Mouvement : mouvement d'abduction frontale → travail concentrique (aller) - excentrique (retour) des abducteurs (avec ou sans charge).

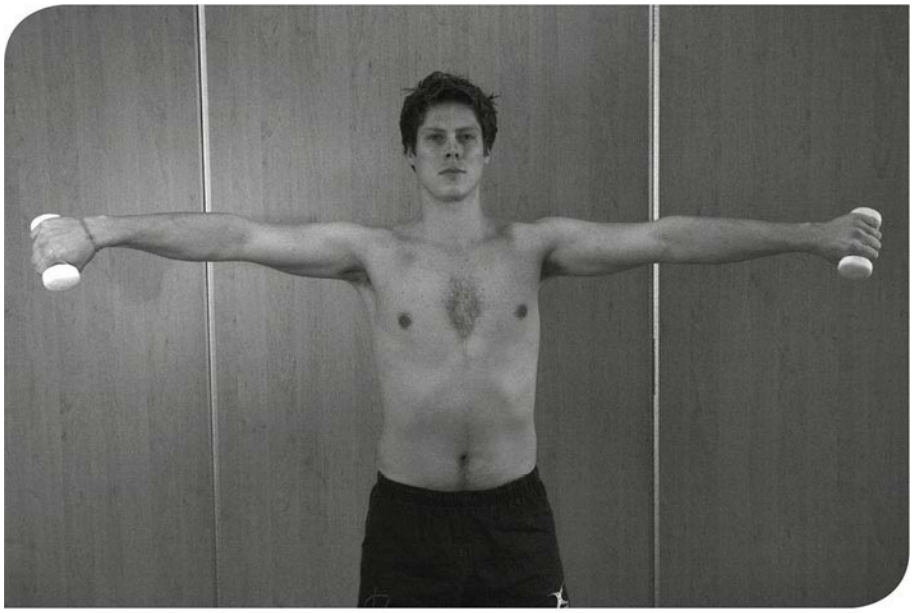

Exercice 97
Position du sujet : debout, bras à 90° de flexion dans le plan de la scapula, en rotation interne maximale.
Mouvement : abduction dans le plan scapulaire avec ou sans charge.

6. TECHNIQUES PLUS SPÉCIFIQUES

1. Mouvements pendulaires



Exercice 98
Position du sujet : tronc penché en avant, bras ballant.
Mouvement : mouvements circulaires et pendulaires (sans charge ou avec une petite charge : 1 à 2 kg). !! Petits mouvements relâchés.

Exercice 99
En décubitus ventral - Comme pour l'Exercice 98.

2. Étirements de l'épaule

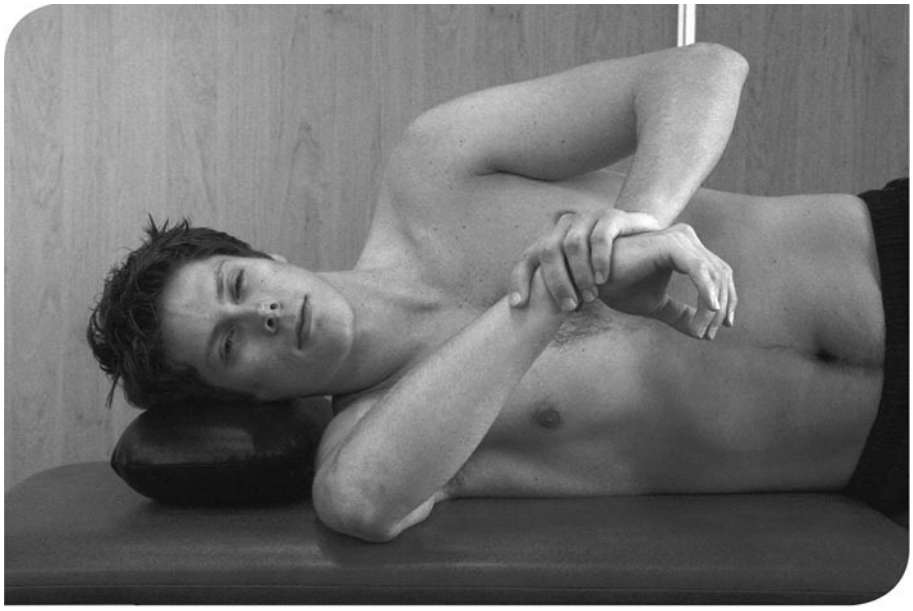

Exercice 100
Position du sujet : en décubitus latéral sur l'épaule à étirer, épaule à 90° de flexion, coude fléchi à 90°.
Mouvement : amener l'avant-bras vers la table grâce à la main contro-latérale (étirement des structures postérieures, gain vers la rotation interne).

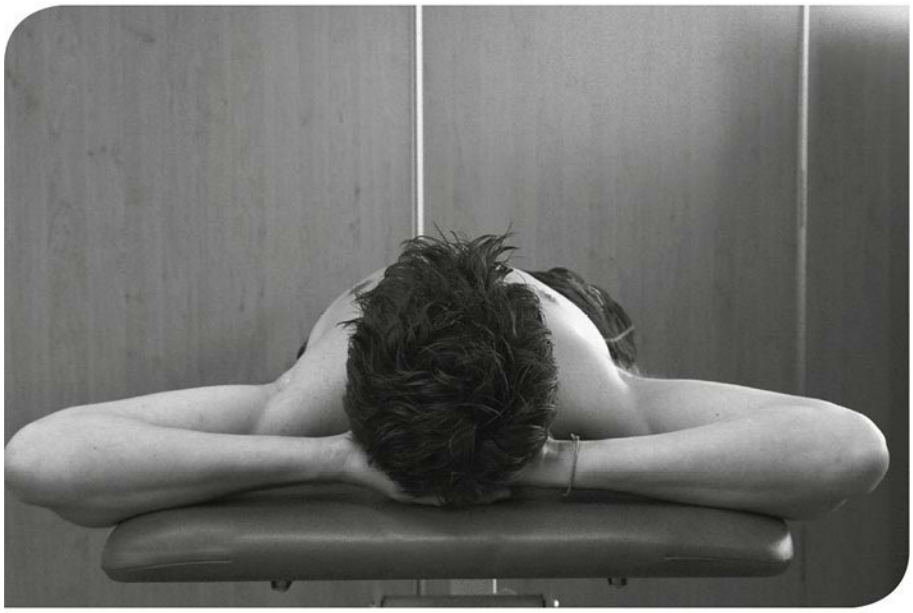

Exercice 101
Position du sujet : en décubitus dorsal, mains dans la nuque.
Mouvement : ouvrir les coudes vers la table (étirement des structures antérieures → gain vers la rotation externe).

Exercice 102
Position du sujet : en décubitus dorsal, bras le long du corps.
Mouvement : étirement du petit pectoral en écartant les insertions musculaires.



Exercice 103
Position du sujet : debout, bras en position d'armer.
Mouvement : tourner le thorax dans le sens anti-horaire (épaule droite) (étirement des structures antérieures).

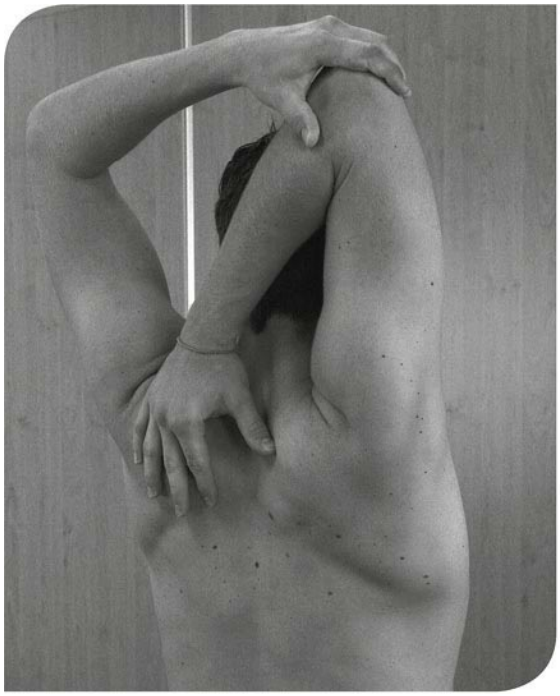

Exercice 104
Position du sujet : assis, amener le bras derrière la tête, saisir le coude avec la main controlatérale.
Mouvement : tirer le coude vers l'intérieur (étirement des structures inférieures).



Exercice 105
Position du sujet : assis, bras dans le plan horizontal, saisir le coude avec la main controlatérale.
Mouvement : tirer le coude vers le thorax (étirement des structures postérieures).

3. Exercices dédiés à la dyskinésie scapulaire

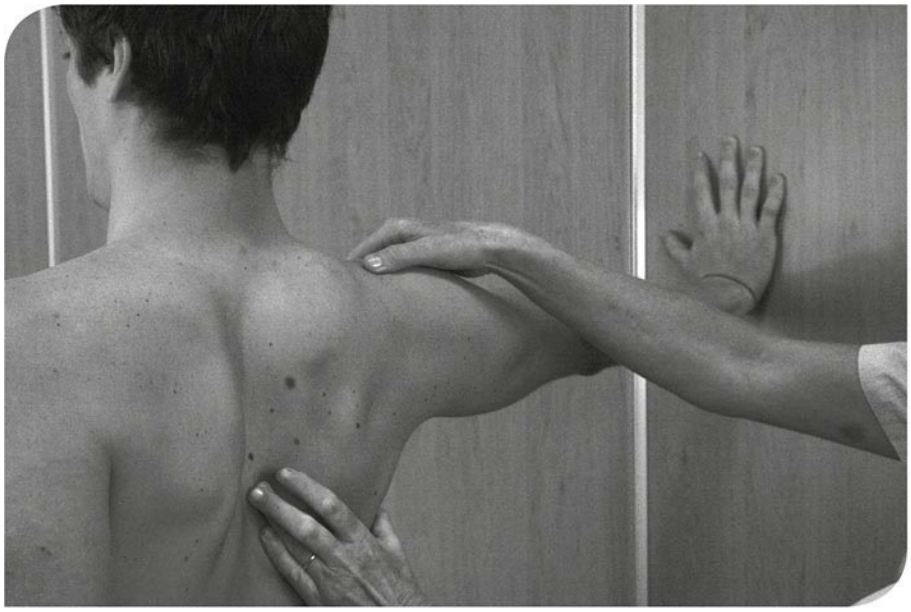

Exercice 106
Position du sujet : debout, main en appui sur le mur, bras dans le plan scapulaire ou frontal.
Mouvement : faire bouger la scapula dans les différents plans (rétraction, antéprojection, élévation, abaissement).



Exercice 107
Position du sujet : debout, saisir un ballon entre les mains, bras tendus.
Mouvement : antéprojection des deux épaules (pousser le ballon vers l'avant) - dentelé antérieur.

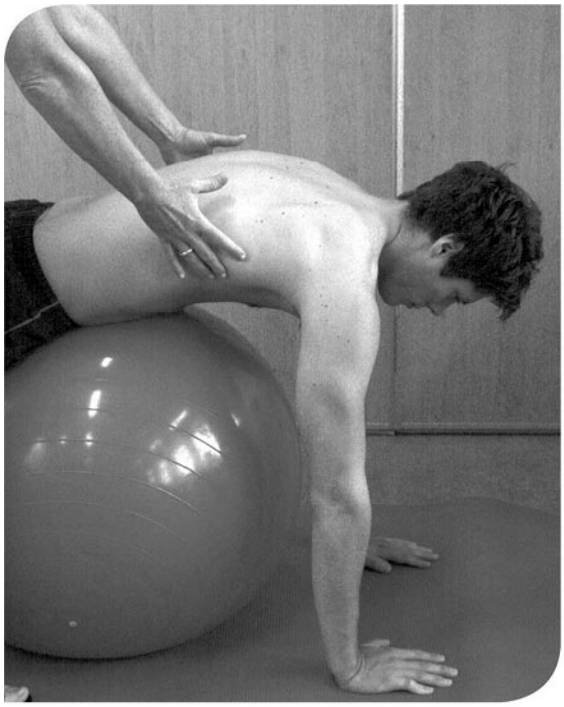

Exercice 108
Position du sujet : chute faciale, en appui sur un ballon.
Mouvement : arrondir le dos (antéprojection) - dentelé antérieur.

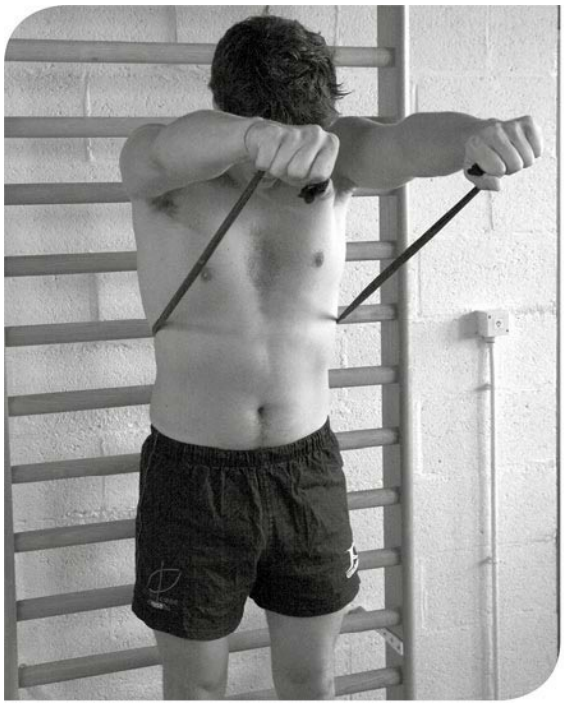

Exercice 109
Position du sujet : dos à l'espalier, saisir un élastique dans chaque main, bras tendus.
Mouvement : pousser les épaules vers l'avant (antéprojection) - dentelé antérieur.

Exercice 110
Position du sujet : chute faciale sur ballon mains dans la nuque.
Mouvement : tirer les coudes vers le haut - trapèze moyen, rhomboïde - élévateur.



Exercice 111
Position du sujet : chute faciale sur ballon, bras ouverts en position d'armer, coudes tendus, épaules en rotation externe.
Mouvement : lever les bras vers le haut - trapèze inférieur.

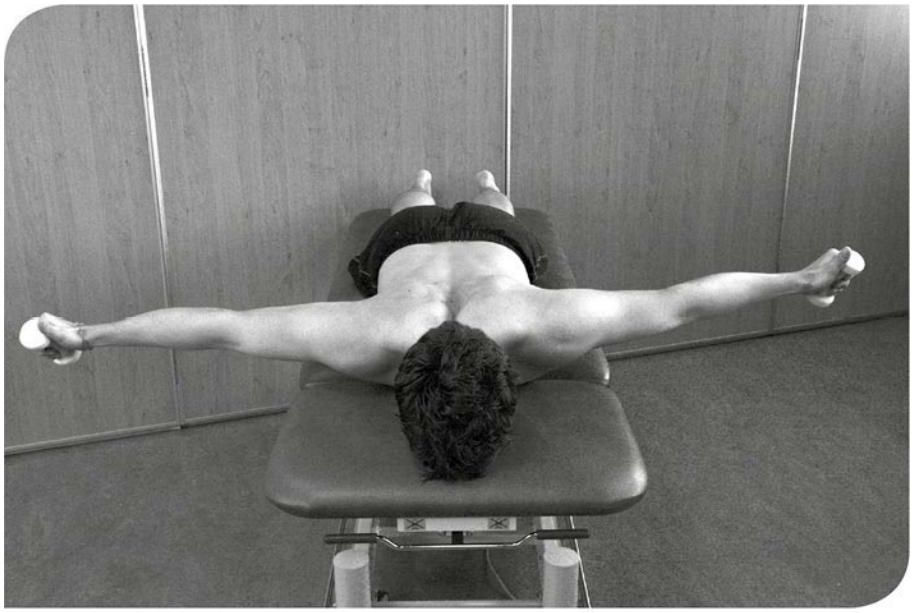

Exercice 112
Position du sujet : en décubitus ventral, bras dans le plan horizontat en rotation externe.
Mouvement : abduction horizontale, travail du trapèze moyen et du rhomboïde.

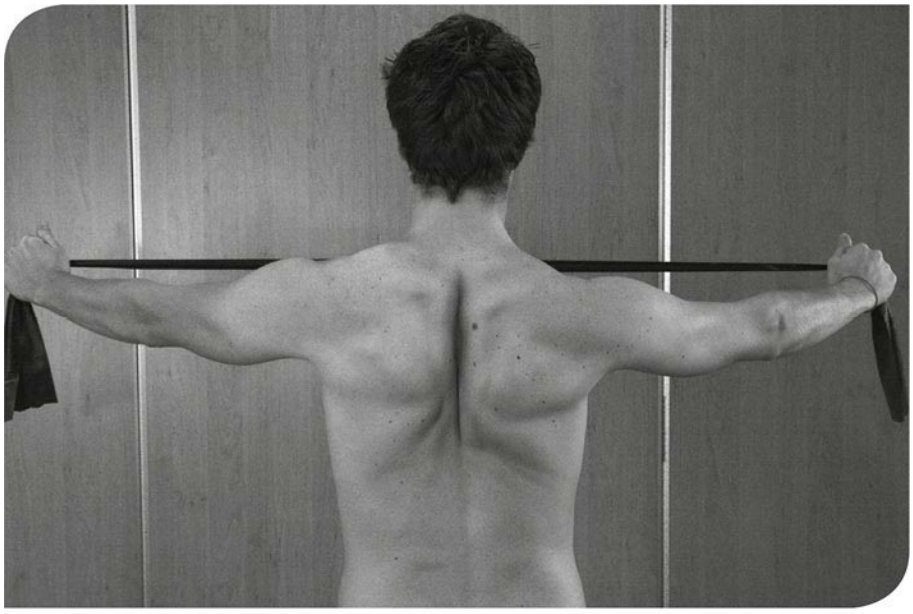

Exercice 113
Position du sujet : debout, bras dans le plan horizontal, coudes tendus, un élastique entre les deux mains.
Mouvement : tirer les bras vers l'extérieur - trapèze moyen - rhomboïde.

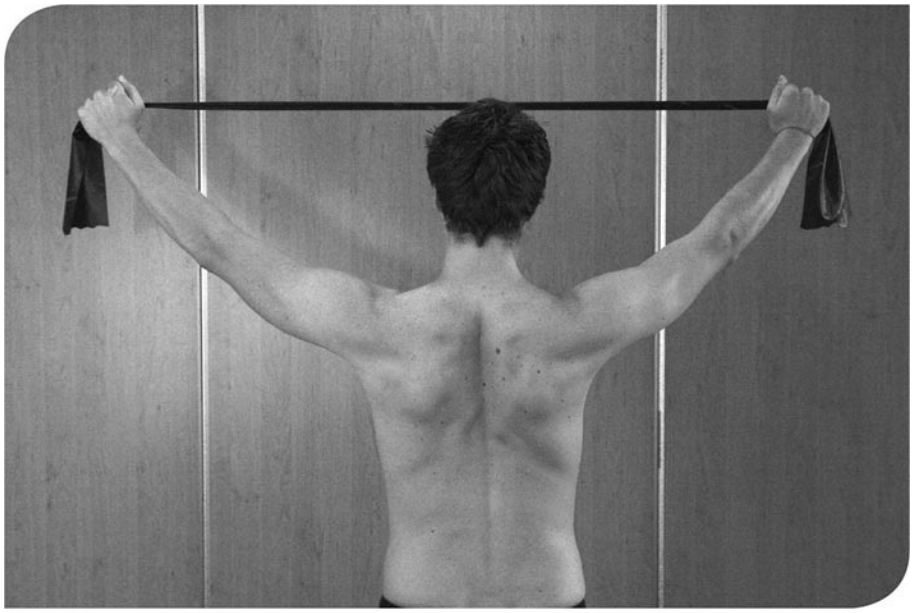

Exercice 114
Position du sujet : debout, bras ouverts en position d'armer, bras tendus, un élastique entre les deux mains.
Mouvement : tirer les bras tendus vers le bas - trapèze inférieur.

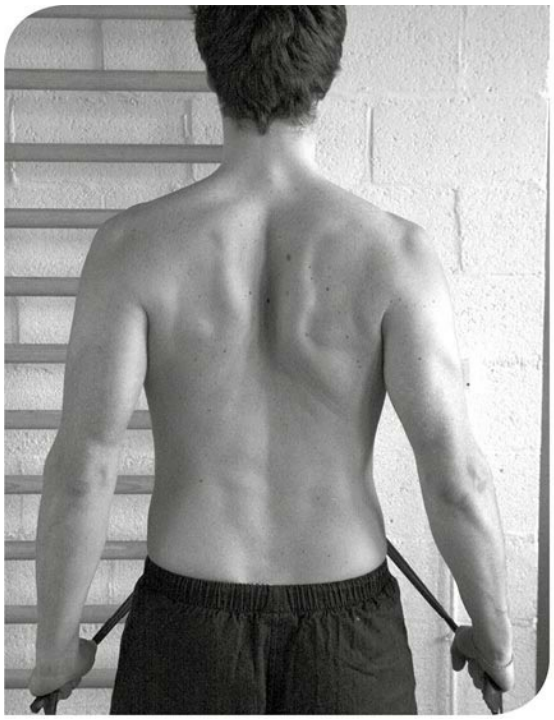

Exercice 115
Position du sujet : debout, face à l'espalier, coudes tendus, des élastiques dans chaque main.
Mouvement : tirer les coudes vers l'arrière, serrer les scapulae (trapèze inférieur).

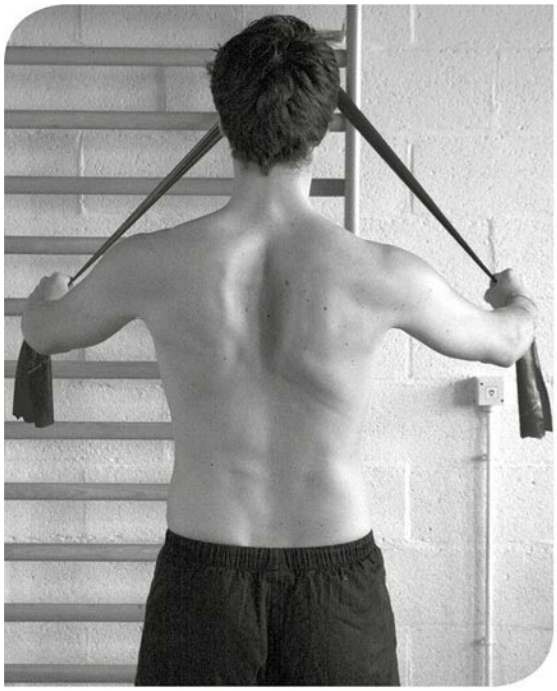

Exercice 116
Position du sujet : comme pour l'Exercice 115 mais bras tendus et élastique attaché au-dessus de la tête.
Mouvement : tirer bras tendus vers les hanches (trapèze inférieur).

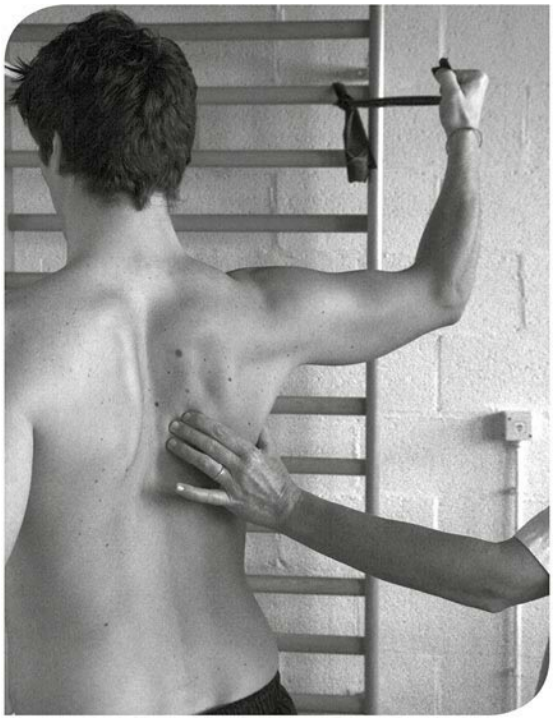

Exercice 117
Position du sujet : debout de profil, un élastique à la main.
Mouvement : mouvement d'armer avec l'élastique (diagonale).

4. Renforcement musculaire à l'aide d'un élastique

La force à développer lors de l'exercice dépend de la longueur, du point d'attache de l'élastique ainsi que des différentes couleurs correspondant à des tensions progressives. Ces facteurs modifiant la difficulté de l'exercice sont à adapter au stade évolutif du patient.

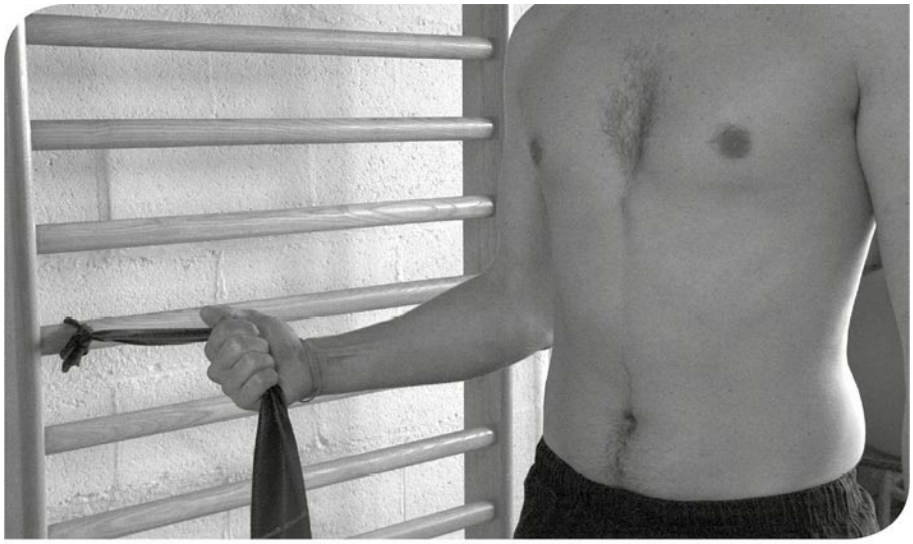

Exercice 118
Position du sujet : debout, de profil, coude au corps, fléchi à 90°.
Mouvement : tirer la main vers l'abdomen !!! coude fixe, RI concentrique (aller) - excentrique (retour).

Exercice 119
Position du sujet : opposée à l'Exercice 118.
Mouvement : tirer l'élastique vers l'extérieur, coude fixe, RE concentrique (aller) - excentrique (retour).

Exercice 120
Position du sujet : debout, de profil.
Mouvement : lever le bras en rotation externe, coude tendu. ABD concentrique à l'aller, excentrique au retour.



Exercice 121
Position du sujet : face à l'espalier.
Mouvement : tirer le bras en arrière → EXT.

Exercice 122
Position du sujet : dos à l'espalier.
Mouvement : pousser l'élastique vers l'avant, tendre le coude → FLEX.



Exercice 123
Position du sujet : face à l'espalier, bras à 90° abduction, coude fléchi à 90°.
Mouvement : tirer l'élastique en arrière - mouvement d'armer (flexion - abduction - rotation externe).



Exercice 124
Position du sujet : dos à l'espalier, bras dans la position d'armer.
Mouvement : pousser l'élastique en avant - mouvement de lancer (extension - adduction - rotation interne).

5. Travail excentrique du long biceps

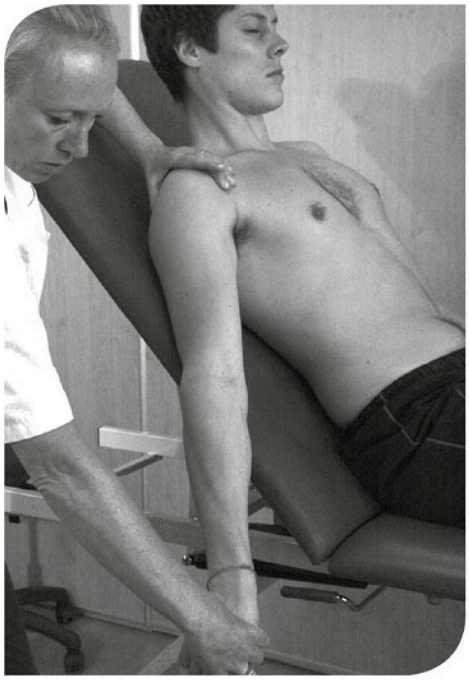

Exercice 125
Position du sujet : assis sur la table, dossier à 45°.
Mouvement : freiner le mouvement d'extension, pronation, inclinaison cubitale imposé par le kinésithérapeute.

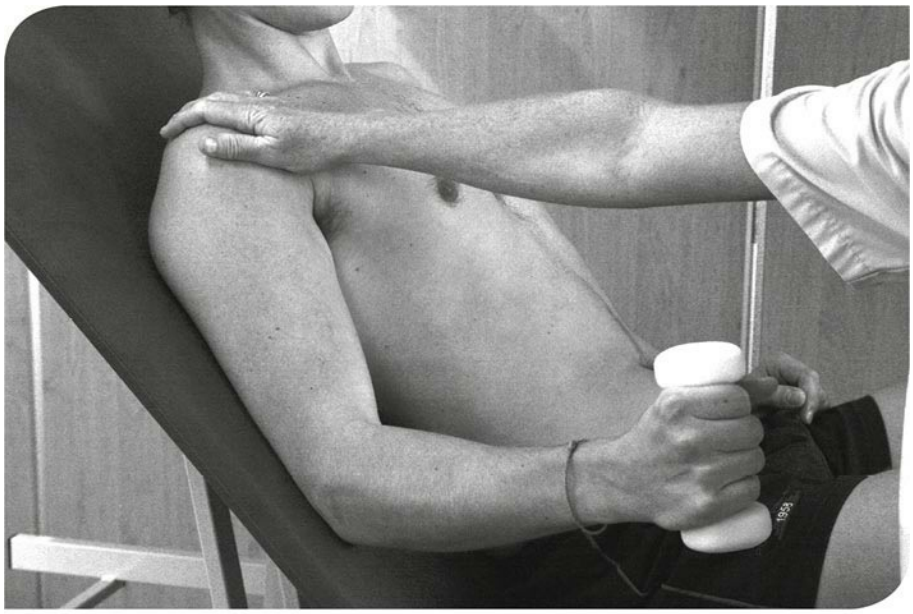

Exercice 126
Position du sujet : comme pour l'Exercice 128 mais un poids dans la main.
Mouvement : freiner l'extension du coude (si retour actif → travail concentrique biceps).

6. Pétrissage du grand pectoral

Exercice 127
Position du sujet : en décubitus dorsal, bras en légère abduction.
Action du kinésithérapeute : saisir le grand pectoral - le pétrir.

7. Pétrissage du grand dorsal/grand rond

Exercice 128
Position du sujet : en décubitus latéral, bras en abduction.
Action du kinésithérapeute : pétrissage des corps musculaires.

8. Stabilisations rythmiques

Exercice 129 et 130
Position du sujet : en décubitus dorsal, bras dans différentes positions de flexion ou d'abduction.
Mouvement : alternance 6 s contraction isométrique RI 6 s, RE 6 s.

9. Décoaptations de Mennel

Décoaptation vraie de la scapulo-humérale

Exercice 131
Position du sujet : couché dorsal, coude au corps.
Action du kinésithérapeute : fixer le coude contre le thorax avec une main ; l'autre main imprime une poussée horizontale de la tête de l'humérus orientée vers le dehors.

Exercice 132
Position du sujet : couché dorsal, main sur épaule opposée, bras à 90° de flexion.
Action du kinésithérapeute : fixer le coude du patient avec son épaule, traction vers le dehors de l'épaule avec les deux mains.

Exercice 133
Comme pour l'Exercice 131 mais en associant une rotation externe (*via* la main et l'avant-hras du kinésithérapeute).

Mobilisations de la scapulo-thoracique

Exercice 134 et 135
Position du sujet : en décubitus latéral, le bras le long du corps.
Action du kinésithérapeute : – saisir les angles inférieur et supéro-interne de la scapula > élévation/abaissement (Exercice 134) ;
– saisir le bord médial (spinal) abduction (Exercice 135) ;
– saisir le bord axillaire > adduction.

Exercice 136
Comme pour l'Exercice 134 mais le bras du sujet reposant sur l'épaule du kinésithérapeute > imprimer des mouvements de sonnette de la scapula.

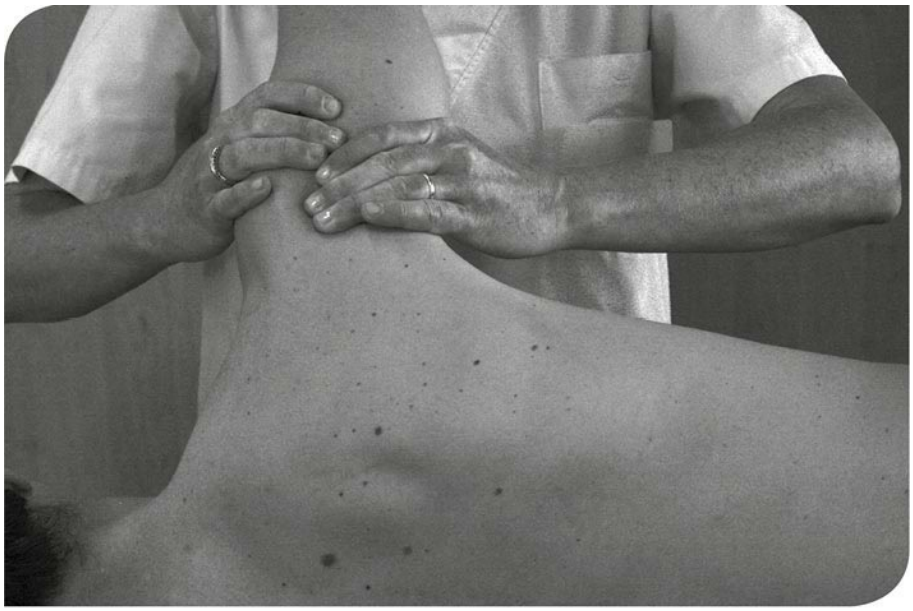

Exercice 137
Position du sujet : comme pour l'Exercice 136.
Action du kinésithérapeute : le kinésithérapeute saisit le bras du patient avec les deux mains > traction de bas en haut et poussées de haut en bas, « manœuvre du pilon ».

Ce document est la propriété exclusive de Sergiu Mitroi (sergiumitroi@yahoo.com) - vendredi 22 novembre 2019 à 23h37

BIBLIOGRAPHIE

Afonso C, Vaillant J, Santoro R : Apprentissage du recentrage actif de la tête de l'humérus. Étude radiologique de la hauteur de l'espace sous-acromial. Ann Kinésithér 2000 ; 27(1) : 21-7.

Alnot JY : L'épaule paralytique par atteinte des nerfs sus-scapulaire, circonflexe et musculo-cutané. In Pelissier J, Simon L, Rodineau J éd. Pathologie de la coiffe des rotateurs de l'épaule. Paris : Masson, 1993 : 227-31.

Alnot JY, Strube F : La chirurgie prothétique au niveau de l'épaule. Kiné Scien 1993 ; 327 : 41-7.

Amor B éd : Révision accélérée en rhumatologie. Paris : Maloine, 1990 : 121-34.

An Kn : Muscle force and its role in joint dynamic stability. Clin Orthop Relat Res 2002 ; 403S : S37-S42.

Andrews JR, Carson WG, Mc Leod WD : Glenoïd labrum tears related to the long head of the biceps. Am J Sports Med 1985 ; 13 : 337.

Bak K, Magnusson SP : Shoulder strength and range of motion in symptomatic and pain-free elite swimmers. Am J Sports Med 1997 ; 25 (4) : 454-9.

Barbier C, Caillat-Miousse JL : Étude radiologique préliminaire de l'influence de « l'abaissement actif » de la tête de l'humérus sur la variation de l'espace sous-acromial. Ann Kinésithér 2000 ; 27 (1) : 12-20.

Barjon MC : L'arthrose de l'épaule - ses limites ? In : Simon L, Rodineau J éd. Épaule et médecine de rééducation. Paris : Masson, 1984 : 36-43.

Barrois B, Ribinik P, Mane M : Rééducation et kinésithérapie dans le traitement des algodystrophies. Éditions techniques. Encycl Méd Chir 1995 ; 26 (293-A-10) : 1-6.

Barry P, Lombardo SJ, Kerlan RK, Jobe FW, Carter VS, Shields CL, Yocum LA, Tibone JF : The coracoïd transfer for recurrent anterior instability of the shoulders in adolescent. J Bone Joint Surg [Am] 1985 ; 67 (A) : 383-7.

Beach ML, Whitney SL, Dickoff-Hoffman SA ; Relationship of shoulder flexibility, strength and endurance to shoulder pain in competitive swimmers.J Orthop Sports Phys Ther 1992 ; 16 (6) : 262-8.

Beaudreuil J, Lasbleiz S, Aout M, Vicaut E, Yelnik A, Bardin T, Orcel P. Effect of dynamic

humeral centring (DHC) treatment on painful active elevation of the arm in subacromial impingement syndrome. Secondary analysis of data from an RCT. *Br J Sports Med*. 2015 ; 49 : 343-346.

Beck L, Rodineau J, Rivière H : La pathologie médicale des articulations acromio-claviculaire et sterno-claviculaire. In : Simon L, Rodineau J éd. Épaule et médecine de rééducation. Paris : Masson, 1984 : 77-81.

Bellumore Y, Mansat M, Assoun J, Pujol M : Résultats à long terme de la chirurgie réparatrice de la coiffe des rotateurs à propos d'une série de 108 cas. In : Pelissier J, Simon L, Rodineau J éd. Pathologie de la coiffe des rotateurs de l'épaule. Paris : Masson, 1993 : 276-87.

Benammar MN, Saragaglia D, Legrand JJ, Faure C, Butel. J : L'intervention de Latarjet dans les luxations antérieures récidivantes de l'épaule. 117 cas avec un recul de 8 ans. Rev Chir Orthop 1986 ; 72 : 447-54.

Blackburn TA, Guido JA : Rehabilitation after ligamentous and labral surgery of the shoulder : Guiding concepts. J Athl Training 2000 ; 35 : 373-81.

Blaimont P, Taheri A éd : Biomécanique de l'épaule. De la théorie à la clinique. Paris : Springer, 2006.

Boileau G, Liotard JP., Walch G : Que peut-on attendre de la prothèse d'épaule aujourd'hui ? Kiné Scien 1993 ; 321 : 45-51.

Boileau G, Noury H : Instabilités de l'épaule. Kiné Scien 1997 ; 365 : 14-9.

Boileau P, Walch G, Noël E, Liotard JP : Neer shoulder prosthesis : outcome according to the shoulder disease. Rev Rhum 1994 ; 61 : 537-47.

Boileau P, Walch G : Cinématique de l'articulation gléno-humérale lors de l'élévation du bras. In : Pélissier J, Simon L, Rodineau J éd. Pathologie de la coiffe des rotateurs de l'épaule, Paris : Masson, 1993 : 1-8.

Bonnel F : Epaule et couples musculaires de stabilisation rotatoire dans les trois plans de l'espace. In : Bonnel F, Blotman F, Mansat M éd. L'épaule. Paris : Springer-
Verlag, 1993 : 35-51.

Bourrel P, Blanc JF, Palinacci JC, Piquard B, Ferro R : Luxations récidivantes de l'épaule traitées par opération de Bankart ou par butée coracoïdienne préglénoïdienne. Rev Chir Orthop 1975 ; 61 (II) : 81-6.

Boyd HB, Sisk D : Recurrent dislocation of the shoulder. J Bone Joint Surg [Am] 1972 ; 54 (B) : 779-86.

Boyer T : Apport de l'arthroscopie dans l'exploration et le traitement des calcifications de la coiffe. In : Pelissier J, Simon L, Rodineau J éd. Pathologie de la coiffe des rotateurs de l'épaule. Paris : Masson, 1993 : 126-9.

Brindle TJ, Nyland J, Shapiro R, Caborn DNM, Stine. R : Shoulder proprioception : latent muscle

reaction times. Med Scien Sport Exerc 1999 ; 31 (10) : 1394-8.
Bunker, T. D., Reilly, J., Baird, K. S. & Hamblen, D. L. Expression of growth factors, cytokines and matrix metalloproteinases in frozen shoulder. *J. Bone Joint Surg*. 2000 ; Br. 82, 768–73.
Burkhart SS, Morgan CD, Kibler WB. Shoulder injuries in overhead athletes. The "dead arm" revisited. Clin Sports Med 2000 ; 19 : 125-58.
Burnham RS, May L, Nelson E, Stedward R, Reid DC : Shoulder pain in whellchair athletes. The role of muscle imbalance. Am J Sports Med 1993 ; 21 (2) : 238-42.
Burns WC, Whipple TL : Anatomic relationship in the shoulder impingement syndrome. Clin Orthop 1993 ; 294 : 96-102.
Cain PR, Mutsehler TA, Fu FH, Lee SK : Anterior stability of the glenohumeral joint. A dynamic model. Am J Sports Med 1987 ; 15 (2) : 144-8.
Caliscedil M, Akgun K, Birtane M, Karacan I, Caliscedil H, Tuzun F : Diagnostic values of clinical diagnostic tests in subacromial impingement syndrome. Ann Rheum Dis 2000 ; 59 (1) : 44-7.
Carlier L, Pauwels P, Putz P : Traitement de la luxation d'épaule et prévention de la récidive. Rev Méd Brux 1998 ; 1 : 17-9.
Chammas M, Caillens JP, Allieu Y : Pathologie de la coiffe des rotateurs et du nerf sus-scapulaire. In : Pelissier J, Simon L, Rodineau J éd. Pathologie de la coiffe des rotateurs de l'épaule. Paris : Masson, 1993 : 157-60.
Chansky F, lannotti JP : The vascularity of the rotator cuff. Clin Sports Med 1991 ; 10 (4) : 807-22.
Chanussot JC, Danowski RG éd : Rééducation en traumatologie du sport. 3e édition. Paris : Masson, 1999.
Collin P, Lädermann A, Le Bourg M, Walch G. Subscapularis minor – an analogue of the Teres minor? *Orthop & Traumatol: Surg & Research*. 2013 ; 99S : S255-S258.
Compito LA, Self EB, Bigliani LU : Arthroplasty and acute shoulder trauma : reasons for success and failure. Clin Orthop 1994 ; 307 : 27-36.
Cools AM, Struyf F, De Mey K, Maenhout A, Castelein B, Cagnie B. Rehabilitation of scapular dyskinesis: from the office worker to the elite overhead athlete. *Br J Sports Med*. 2014 ; 48 : 692-697.
Cote MP, Wojcik KE, Gomlinski G, Mazzocca AD. Rehabilitation of acromiocla-vicular joint separations : operative and nonoperative considerations. Clinical Sports Medicine 2010 ; 29, 213-28.
Croisier JL, Lhermerout C, Mommer R, Crielaard JM : Déséquilibre musculaire de l'épaule chez le joueur de tennis. Une étude isocinétique. In : Simon L., Pélissier J, Hérisson C éd. Progrès en Médecine physique et de réadaptation. Paris : Masson, 1998 :27-32.
Dahan, T. *et al.* Double blind randomized clinical trial examining the efficacy of bupivacaine

suprascapular nerve blocks in frozen shoulder. *J. Rheumatol*. 2000 ; 27**,**1464–9.
De Sèze S, Welfling J, Debeyre N : Les lésions anatomiques macroscopiques de l'épaule dans la polyarthrite rhumatoïde. À propos de quatre vérifications anatomiques. Rev Rhum 1961 ; 28 : 625-30.
Determe P, Bellumore Y, Mansat M : Instabilité micro-traumatique de l'épaule. Étude prospective chez 83 sportifs de haut niveau. Traumatol Sport 1998 ; 15 (3) : 154-61.
Domenac M, Minaire P, Sueur R : Rééducation de la rupture partielle de la coiffe des rotateurs chez les sportifs. ln : Simon L, Rodineau J éd. Épaule et médecine de rééducation. Paris : Masson, 1984 : 175-8.
Duparc F : Les dysjonctions acromio-claviculaires. Montpellier : Sauramps Médical, 1993.
Durey A, Gaudinat R, Troisier O : Le syndrome des « deux bouts » de la clavicule. In : Simon L, Rodineau J éd. Épaule et médecine de rééducation. Paris : Masson, 1984 : 71-6.
Ebaugh DD, Spinelli BA. Scapulothoracic motion and muscle activity during the raising and lowering phases of an overhead reaching task. *J Electromyogr Kinesiol.* 2010 ; 20 (2) : 199-205.
Edelson JG, Taitz C : Anatomy of the coraco-acromial arch. J Bone Joint Surg [Br] 1992 ; 74-B (4) : 589-94.
Edouard P, Degache F, Beguin L, Samozino P, Gresta G, Fayolle-Minon l, Farizon F, Calmels P. Rotator Cuff strength in recurrent anterior shoulder instability. The Journal of Bone &Joint Surgery 2011 ; 93, 759-65.
Forthomme B, Wieczorek V, Frisch A, Crielaard JM, Croisier JL. Shoulder pain among high-Ievel volley-ball players and preseason features, Med and Science in Sports and Exerc 2013 ; 45(10), 1852-60.
Forthomme B, Gleizes-Cervera S, Delvaux F, Kaux JF, Crielaard JM, Schwartz C, Croisier JL : Approche préventive de la lésion d'épaule chez le sportif. In : Prévention des troubles musculo-squelettiques chez le sportif. Paris : Sauramps Médical, 2013 : 183-195.
Forthomme B, Crielaard JM, Croisier JL : Techniques de rééducation des coiffes réparées chirurgicalement. In : Coiffe des rotateurs opérée et rééducation. Paris : Masson, 2008 : 137-151.
Forthomme, B, Crielaard, JM, Croisier, JL. Scapular positioning in athlete's shoulder : particularities, clinical measurements and implications. Sports Medicine 2008 ; 38 (5) , 369-86.
Forthomme B, Crielaard JM, Croisier JL : Rééducation des instabilités non opérées. In : Codine P, Hérisson C. Instabilité de l'épaule et Médecine de Rééducation. Paris : Masson, 2007 : 173-90.
Forthomme B, Crielaard JM, Croisier JL : Rééducation de l'omarthrose non opérée. In : Arthrose de l'épaule, prothèse et médecine de rééducation. Paris : Masson, 2006 : 57-65.
Forthomme B, Crielaard JM, Croisier JL : Rééducation de l'épaule du sportif : proposition d'une fiche d'évaluation fonctionnelle. J Traumatol Sport 2006 ; 23 : 193-202.

Forthomme B : Thèse de Doctorat en kinésithérapie et Réadaptation : « Exploration musculaire isocinétique de l'épaule », Faculté de Médecine, Université de Liège, 2005.

Fronek J, Warren RF, Bowen M : Posterior subluxation of the glenohumeral joint. J Bone Joint Surg [Am] 1989 ; 71 (A) : 205-16.

Frost P, Andersen JH : Shoulder impingement syndrome in relation to shoulder intensive work. Occup Environ Med 1999 ; 56 (7) : 494-8.

Gartner J, Simon B : Analysis of calcific deposits in calcifying tendinitis. Clin Orthop 1990 ; 254 : 111-20.

Gazielly DF. La prothèse d'épaule en 2002. e-mémoire de l'Académie Nationale de Chirurgie 2002 ; l, 26-33.

Gazielly DF, Gleyze P, Montagnon C, Bruyère G, Prallet B : Résultats fonctionnels et anatomiques après traitement chirurgical des ruptures de la coiffe des rotateurs. 2e partie : évaluation fonctionnelle et anatomique postopératoire des ruptures de la coiffe des rotateurs. Rev Chir Orthop 1995 ; 81 : 17-26.

Gazielly D : La prise en charge d'une rupture de la coiffe des rotateurs. Kiné Scien 1993 ; 324 : 17-42.

Gerber C, Sebesta A : Impingement of the deep surface of the subscapularis tendon and the reflection pulley on the anterosuperior glenoid rim : a preliminary report. J Shoulder Elbow Surg 2000 ; 9 : 483-90.

Gerber C, Terrier F, Ganz R : The role of the coracoïd process in the chronic impingement syndrome. J Bone Joint Surg [Br] 1985 ; 67-B : 703-8.

Glousman RE : Electromyographic analysis and its role in the athletic shoulder. Clin Orthop 1993 ; 288 : 27-34.

Glousman R, Jobe F, Tibone J, Moynes D, Antonelly D, Perry J : Dynamic electromyographic analysis of the throwing shoulder with glenohumeral instability.J bone Joint Surg [Am] 1988 ; 70 (A) : 220-6.

Goutallier D, Postel JM, Bernageau J, Lavau L, Voisin MC : La dégénérescence graisseuse des muscles des coiffes tendineuses rompues de l'épaule. Rev Rhum [Fr] 1995 ; 62 (6) : 439-46.

Grammont PM, Baulot E : La prothèse d'épaule dans les ruptures irréparables de la coiffe des rotateurs. In : Pelissier J, Simon L, Rodineau J éd. Pathologie de la coiffe des rotateurs de l'épaule. Paris : Masson, 1993 : 331-6.

Gumina S, Postacchini F, Orsina L, Linotti G : The morphometry of the coracoïd process - its aetiologic role in subcoracoïd impingement syndrome. Int Orthop 1999 ; 23 (4) : 198-201.

Gurbuz H, Unalan H, Sarisaltik H, Sckhavat H, Candan L : The role of acromioclavicular arthritis in impingement syndromes. Yonsei Med J 1988 ; 39 (2) : 97-102.

Guyver, P. M., Bruce, D. J. & Rees, J. L. Frozen shoulder - A stiff problem that requires a flexible

approach. *Maturitas*. 2014 ; 78, 11–16.
Harryman DT, Sidles JA, Harris SL, Matsen FA : The role of the interval capsule in passive motion and stability of the shoulder. J Bone Joint Surg [Am] 1992 ; 74 (A).

Hawkins RJ, Brock RM, Abrams JS : Acromioplasty for impingement with an intact rotator cuff. J Bone Joint Surg [Am] 1988 ; 70 (B) : 795-7.
Hawkins RJ, Koppert G, Johnston G : Recurrent posterior instability (subluxation) of the shoulder. J Bone Joint Surg [Am] 1984 : 66 (A) : 169-74.

Hawkins RJ, Kennedy JC : Impingement syndrome in athletes. Am J Sports Med 1980 ; 8 (3) : 151-8.
Hayes K, Callanan M, Walton J, Paxinos A, Murrell GA : Shoulder instability : management and rehabilitation, J Orthop Sports Phys Ther 2002 ; 32 : 497-509.
Heller KD, Forst J, Forst R, Cohen B : Posterior dislocation of the shoulder : recommendations for a classification. Arch Orthop Trauma Surg 1994 ; 113 : 228-31.
Heslinga JW, Rozenthal RH, Huijing PA : Unilateral immobilization affects controlateral ratgastrocnemius muscle architecture. Acta Anat 1992 ; 143 : 231.
Hoevelius L, Augustini BG, Fredin H, Johansson O, Norlin R, Thorling J : Primary anterior dislocation of the shoulder in young patients. J Bone Joint Surg [Am] 1996 ; 78 (A) : 1677-84.

Hoevelius L : Anterior dislocation of the shoulder in teenagers and young adults. J Bone Joint Surg [Am] 1987 ; 69 (A) : 393-9.
Hoevelius L, Korner L, Lundberg B : The coracoïd transfer for recurrent dislocation of the shoulder. J Bone Joint Surg [Am] 1983 ; 65 (A) : 926-34.
Holmgren T, Hallgren HB, Oberg B, Adolfsson L, Johansson K. Effect of specific exercise strategy on need for surgery in patients with subacromial impingement syndrome : randomized controlled study. British Medical Journal (International Ed.) 2012 ;344, e787.

Hugues M, Neer CS : Glenohumeral joint replacement and post operative rehabilitation. Phys Ther 1975 ; 55 : 850-8.
Huguet D, Pietu G, Bresson C, Potaux F, Letenneur J : Instabilité antérieure de l'épaule chez le sportif : à propos de 51 cas de stabilisation par intervention de Latarjet-Patte. Acta Orthop Belg 1996 ; 62 (4) : 200-6.

Inman VT, Saunders JBDM, Abbott JC : Observations on the function of the shoulder joint. J Bone Joint Surg [Am] 1944 ; 26 : 1-30.

Itoi E : Pathophysiology and treatment of atraumatic instability of the shoulder. J Orthop Sci 2004 ; 9 ; 208-13.
Johnston GH, Hawkins RJ, Haddad R, Fowler PJ : A complication of posterior glenoïd-osteotomy

for recurrent posterior shoulder instability. Clin Orthop 1984 ; 187 : 147-9.

Kapandji IA éd : Physiologie articulaire : membre supérieur. Tome I. 5e édition. Paris : Maloine, 2006.

Kendall FP, Mac Creary EK éd : Les muscles. Bilan et étude fonctionnelle. 3e édition. Paris : Maloine, 1988.

Karduna AR, McClure PW, Michener LA. Scapular kinematics: effects of altering the Euler angle sequence of rotations. *J Biomech*. 2000 ;33 (9) : 1063-1068.

Kenesi C, Graff W : Les acromioplasties donnent-elles des résultats durables ? In : Pelissier J, Simon L, Kibler WB : The role of the scapula in athletic shoulder function. Am J Sports Med 1998 ; 26 : 325-37.

Kibler WB, Ludewig PM, McClure PW, Michener LA, Bak K, Sciascia AD. Clinical implications of scapular dyskinesis in shoulder injury: the 2013 consensus statement from the 'Scapular Summit'. *Br J Sports Med*. 2013 ; 47 (14) : 877-885.

Kibler WB, Sciascia A. Current concepts: scapular dyskinesis. *Br J Sports Med*. 2010 ; 44 (5) : 3005.

Kibler WB, Sciascia AD, Uhl TL, Tambay N, Cunningham T. Electromyographic analysis of specific exercises for scapular control in early phases of shoulder rehabilitation. *Am J Sports Med*. 2008 ; 36 (9) : 1789-1798.

Kibler WB, Sciascia A, Dome D. Evaluation of apparent and absolute supraspinatus strength in patients with shoulder injury using the scapular retraction test. *Am J Sports Med*. 2006 ; 34 (10) : 1643-1647.

Kibler WB, Uhl TL, Maddux JW, Brooks PV, Zeller B, McMullen J. Qualitative clinical evaluation of scapular dysfunction: a reliability study. *J Shoulder Elbow Surg*. 2002 ; 11 (6) : 550-556.

Konrad GG, Jolly JT, Labriola JE, Mcmahon PJ, Debski RE : Thoracohumeral muscle activity alters glenohumeral joint biomechanics during active abduction. J Orthop Res 2006 ; 24 : 748-56.

Laudner K, Moline M, Meister K. The relationship between forward scapular posture and posterior shoulder tightness among baseball players. *Am J Sports Med*. 2010 ; 38 (10) : 2106-12.

Lauwers A, Koenig M, Navez M, Cathebras P. Algodystrophie ou syndrome douloureux régional complexe de type l : mise au point. Effets indésirables et alternatives thérapeutiques. Médecine thérapeutique 2006 ; 12, 108-16.

Lemos MJ : The evaluation and treatment of the injured acromioclavicular joint in athletes. Am J Sports Med 1998 ; 26 (1) : 137.44.

Lericolais A : Rééducation après luxation acromio-claviculaire. Kiné Scien 1993 ; 327 : 23-6.

Leroux JL, Thomas E, Bonnel F. Blotman F : Diagnostic value of clinical tests for shoulder impingement syndrome. Rev Rhum [Br] 1995 ; 62 (6) : 423-8.

Leroux JL, Codine P, Thomas E, Pocholle M, Mailhe D, Blotman F : Isokinetic evalutation of rotational strength in normal shoulders and shoulders with impingement syndrome. Clin Orthop 1994 ; 304 : 108-15.

Liotard JP, Dubernard F : Capsulite rétractile et pathologies de la coiffe des rotateurs. In : Walch G, Noël E, Liotard J éd. Journées lyonnaises de l'épaule. Lyon 1993 : 163-8.

Loew M, Salvo D, Wehrle M, Mau H : Relationship between calcifying tendinitis and subacromial impingement : a prospective radiography and magnetic resonance imaging study. J Shoulder Elbow Surg 1996 ; 5 (4) : 314-9.

Ludewig PM, Cook TM : Alterations in shoulder kinematics and associated muscle activity in people with symptoms of shoulder impingement. Phys Ther 2000 ; 80 (3) :276-91.

Ludewig PM, Cook TM, Nawoczenski DA : Three-dimensional scapular orientation and muscle activity at selected positions of humeral elevation.J Orthop Sports Phys Ther 1996 ; 24 : 57-65.

Mac Gilivray JD, Fealy S, Potter HG, O'Brien SJ : Multiplanar analysis of acromion morphology. Am J Sports Med 1998 ; 26 (6) : 836-40.

Maenhout a., Van Eessel V, Van Dyck L, Vanraes a., Cools a. Quantifying Acromiohumeral Distance in Overhead Athletes With Glenohumeral Internal Rotation Loss and the Influence of a Stretching Program. *Am J Sports Med*. 2012 ; 40 (9) : 2105-2112.

Maffet MW, Garstman GM, Mascley B : Superior labrum biceps tendon complex lesions of the shoulder. Am J Sports Med 1995 ; 23 : 93.

Mansat C : Traitement chirurgical des luxations acromio-claviculaires et sternoclaviculaires. La technique de Harrison. In : Simon L, Rodineau J éd. Épaule et médecine de rééducation. Paris : Masson, 1984 : 266-9.

Mansat C, Daroussat MN, Bonnevialle P, Izard P : Traitement de la luxation récidivante de l'épaule. Place de la rééducation. In : Simon L, Rodineau J éd. Épaule et médecine de rééducation. Paris : Masson, 1984 : 315-9.

Martin SD, Warren RF, Martin TL, Kennedy K, O'Brien SJ, Wickiewicz TL : Suprascapular Neuropathy. Results of non-operative treatment. J bone Joint Surg [Am] 1997 ; 79 (A-8) : 1159-64.

McClure P, Greenberg E, Kareha S. Evaluation and management of scapular dysfunction. *Sports Med Arthrosc*. 2012 ; 20 (1) : 39-48.

McClure P, Tate AR, Kareha S, Irwin D, Zlupko E. A clinical method for identifying scapular dyskinesis, part 1 : reliability. *J Athl Train*. 2009 ; 44(2) : 160-164.

Mc Mahon PJ, Lee TQ. Muscles may contribute to shoulder dislocation and stability, Clin Orthop Relat Res 2002 ; 403S : S18-S25.

Mc Master WC, Long SC, Caiozzo VJ : Isokinetic torque imbalances in the rotator cuff of the elite water polo player. Am J Sports Med 1991 ; 19 (1) : 72-5.

Meyer M : La rééducation des prothèses d'épaule selon Hughes et Neer. Kiné Scien 1993 ; 323 : 15-23.
Moseley HF, Goldie I : The arterial pattern of the rotator cuff of the shoulder.J Bone Joint Surg [Br] 1963 ; 45 (B) : 780-8.
Moutounet J, Chevrot A, Wybier M, Godefroy D : Ponction-infiltration radioguidée des calcifications des périarthrites rebelles de l'épaule. Ann Radiol 1992 ; 35 (3) : 156-9.
Neer CS : Impingement lesions. Clin Orthop 1983 ; 173 : 70-7. Neer CS, Foster CS : Inferior capsular shift for involontary inferior and multidirectional instability of the shoulder. A preliminary report. J Bone Joint Surg [Am] 1980 ; 62 (A) : 897-908.
Neer CS : Anterior acromioplasty for the chronic impingement syndrome in the shoulder. A preliminary report. J Bone Joint Surg [Am] 1972 ; 54 (A) : 41-50.
Nerot C, Dombart V, Schernberg F : Ruptures massives de la coiffe des rotateurs. Intérêt de la prothèse inversée de P. Grammont. La Lettre de Médecine Physique et de Réadaptation 1998 ; 48. http://www.anmsr.asso.fr/
Noël E : Pathologie de la coiffe des rotateurs. Rev Prat 1999 ; 49 : 1398-405. Norwood LA, Terry GC.
Ozaki, J., Nakagawa, Y., Sakurai, G. & Tamai, S. Recalcitrant chronic adhesive capsulitis of the shoulder. Role of contracture of the coracohumeral ligament and rotator interval in pathogenesis and treatment. *J. Bone Joint Surg. Am*. 1989 ; 71 : 1511-1515.
Posterior shoulder subluxarion. Am J Sports Med 1984 ; 12 : 25-30.
Palmer WE, Brown JH, Rosendhal DI : Labral-ligamentar complex of the shoulder evaluation within MR arthrography. Radiology 1994 ; 190 : 645-51.
Park JP, Arnold JA, Coker TP, Harris WD, Becker DA : Treatment of acromioclavicular separations. A retrospective study. Am J Sports Med 1980 ; 8 : 251-6.
Patte D, Bernageau J, Rodineau J, Gardes JC : Épaules douloureuses et instables. Rev Chir Orthop 1980 ; 66 : 157-65.
Patte D : Classification of rotator cuff lesions. Clin Orthop 1972 ; 254 : 81-6.
Paxinos A, Walton J, Tzannes A, Callanan M, Hayes K, Murrell GAC : Advances in the management of traumatic anterior and atraumatic multidirectional shoulder instability. Sports Med 2001 ; 31 : 819-28.
Payne LZ, Deng XH, Craig EV, Torzelli PA, Warren RF : The combined dynamic and static contributions to subacromial impingement. Am J Sports Med 1997 ; 25 (6) : 801-7.
Pelissier J, Prat-Pradal D, Asencio G : Conflit coraco-sous-acromial et conflit coraco-huméral. In : Pelissier J, Simon L, Rodineau J éd. Pathologie de la coiffe des rotateurs de l'épaule. Paris : Masson, 1993 : 17-24.

Perry J : Biomechanics of the shoulder. ln : Rowe CR éd. The shoulder. New York : Churchill Livingstone, 1988 : 1-15.

Petersson LJ, Redlund J : The subacromial space in normal shoulder radiographs. Acta Orthop Scand 1984 ; 55 : 57-8.

Picard F, Saragaglia D, Montbarbon E, Tourne Y, Thony F, Charbel A : Conséquences anatomo--cliniques de la section verticale du muscle subscapulaire dans l'intervention de Latarjet. Rev Chir Orthop 1998 ; 84 : 217-23.

Pierron G, Leroy A, Chanussot JC : Aspects particuliers de la biomécanique de l'épaule. Ann Kinésithér 1987 ; 14 (9) : 443-51.

Pink M, Jobe FW, Perry J, Browne A, Scovazzo ML, Kerrigan J : The painful shoulder during the butterfly stroke. An Electromyographic and cinematographic analysis of twelve muscles. Clin Orthop 1993 ; 288 : 60-72,

Pocholle M : Rééducation après réparation de la coiffe des rotateurs de l'épaule. Ann Kinésithér 1997 ; 24 (8) : 353-61.

Pocholle M, Codine P : La reprogrammation neuro-motrice des épaules instables. Kiné Scien 1994 ; 335 : 15-20.

Pocholle M, Codine P, Founau H : Rééducation des instabilités des épaules opérées et non opérées. Ann Kinésithér 1991 ; 18 (3) : 125-35.

Poiraudeau S, Rousselin B, Vallée C, Chevrot A, Revel M : Tendinites calcifiantes de l'épaule. In : Pelissier J, Simon L, Rodineau J éd. Pathologie de la coiffe des rotateurs de l'épaule. Paris : Masson, 1993 : 115-20.

Rabin A, Irrgang JJ, Fitzgerald GK, Eubanks A. The intertester reliability of the Scapular Assistance Test. *J Orthop Sports Phys Ther*. 2006 Sep;36(9):653-60.

Rabourdin JP, Ribeyre JP : La rééducation dans les lésions de la coiffe des rotateurs non opérées. In : Simon L, Rodineau J éd. Épaule et médecine de rééducation. Paris : Masson, 1984 : 171-4.

Revel M, Amor B, Corail R, Anctil R : Étude électrokinésiologique du sous-scapulaire, du grand dorsal et du grand pectoral au cours de l'abduction. In : Simon L, Rodineau J éd. Épaule et médecine de rééducation. Paris : Masson, 1984 : 333-8.

Rockwood CA, Matsen FA, Wirth MA, Lippitt SB Eds : The shoulder. 3rd edition. USA : Elsevier, 2004.

Rockwood CA : Injuries to the acromioclavicular joint. In : Rockwood CA, Green DP éd. Fractures in adults. Volume 1. Second edition. Philadelphia : JB Lippincott, 1984 : 860-910, 974-82.

Rodineau J éd. Pathologie de la coiffe des rotateurs de l'épaule. Paris : Masson, 1993 : 237-44.

Rokito AS, Zuckerman JD, Gallagher MA, Cuomo F : Strength after surgical repair of the rotator

cuff. J Shoulder Elbow Surg 1996 ; 5 (1) : 12-7.

Rouvière H, Delmas A éd : Anatomie humaine descriptive, topographique et fonctionnelle. Membres, système nerveux central. Tome 3. 11e édition. Paris : Masson, 1979.

Rowe CR, Zarins B, Cuillo JV : Recurrent anterior dislocation of the shoulder after surgical repair : J Bone Joint Surg [Am] 1984 ; 66 (A) : 159-68.

Rupp S, Berninger K, Hopf T : Shoulder problems in high level swimmers. Impingement, anterior instability, muscular imbalance ? Int J Sports Med 1995 ; 16 : 557-62.

Ryckewaert A : Os, articulations. Rev Prat [Paris] 1989 ; 39 (7) : 549-79.

Sabourin F, Rodineau J : Résultats de tests isocinétiques dans l'épaule instable non opérée. In : Heuleu JN éd. Isocinétisme et médecine de rééducation. Paris : Masson, 1991 : 45-50.

Saha AK : Mechanism of shoulder movements and a plea for the recognition of « zero position » of glenohumeral joint. Clin Orthop 1983 ; 173 : 4-10.

Sany J, Caillens JO, Rousseau JR : Évolution lointaine de la rétraction capsulaire de l'épaule. Rev Rhum 1982 ; 49 : 815-9.

Sarrafian SK : Gross and functional anatomy of the shoulder. Clin Orthop 1983 ; 173 : 11-19.

Schiano A, Serratrice G, Pouget J, Gastaut JL : Le syndrome de Parsonage et Turner. In : Pelissier J, Simon L, Rodineau J éd. Pathologie de la coiffe des rotateurs de l'épaule, Paris ; Masson, 1993 : 231-5.

Seitz AL, McClure PW, Finucane S, Boardman ND, Michener LA. Mechanisms of rotator cuff tendinopathy : Intrinsic, extrinsic, or both ? Clinical Biomechanics 2011 ; 26, 1-12.

Seror P, Fedou P, Claustre J, Bonnel F : « L'impingement syndrome » : une nouvelle épaule douloureuse ? In : Simon L, Rodineau J éd. Épaule et médecine de rééducation. Paris : Masson, 1984 : 148-53.

Setbon S, Sautet A : Lésions du bourrelet glénoïdien. Ann Radiol 1997 ; 40 (3) : 166-75.

Sharkey NA, Marder RA : The rotator cuff opposes superior translation of the humeral head. Am J Sports Med 1995 ; 23 (3) : 270-5.

Simonet WT, Cofield RH : Prognosis in anterior shoulder dislocation. Am J Sports Med 1984 ; 12 : 19-24.

Simovitch RW, Helmy N, Zumstein MA, Gerber C : Impact of fatty inflitration of the teres minor muscle on the outcome of reverse total shoulder arthroplasty. J Bone Joint Surg 2007 ; 89 : 934-9.

Sirota SC, Malanga GA, Eischen JJ, Laskowski ER : An eccentric and concentric strength profile of shoulder external and internal rotator muscles in professional baseball pitchers. Am J Sports Med 1997 ; 25 (3) : 59-64.

Sirveaux F, Roche O, Navez G, Turell P, Mole D : Traitement de l'instabilité antérieure chronique

de l'épaule à ciel ouvert. In : Codine P, Hérisson C éd. Instabilité de l'épaule et médecine de rééducation. Paris : Masson, 2007 : 87-98.

Snyder SJ, Karzel RP, Delpizzo W : SLAP lesions of the shoulder. Arthrosc 1990 ; 6 : 274.

Sobotta J, Ferner H, Staubesand J éd : Atlas d'anatomie humaine. Régions, ostéologie, ligaments et articulations, myologie. Tome I. 17e édition. Paris : Maloine, 1972.

Sohier R : La tête de l'humérus. Des rythmes biomécaniques aux perturbations proprioceptives et trophiques aux pathologies mécanogènes. Kiné Scien 1993 ; 321 : 37-44.

Sperling JW. Cofield RH, Rowland CM : Neer hemiarthroplasty and Neer total shoulder arthroplasty in patients fifty years old or less. Long-term results. J Bone Joint Surg [Am] 1998 ; 80 : 464-73.

Stanish WD, Rubinovich RM, Curwin S : Eccentric exercises in chronic tendinitis. Clin Orthop 1986 ; 208 : 65-8.

Taft TN, Wilson FC, Oglesby JW, Hill C : Dislocation of the acromioclavicular joint. J Bone Joint Surg [Am] 1987 ; 69 (A) : 1045-51.

Tate AR, McClure PW, Kareha S, Irwin D. Effect of the Scapula Reposition Test on shoulder impingement symptoms and elevation strength in overhead athletes. *J Orthop Sports Phys Ther*. 2008 ; 38 (1) : 4-11.

Teissier J, Gaudin T, Marc T : Acromioplastie dans le traitement du syndrome du défilé sous--acromial : indications, techniques et résultats. In : Pelissier J, Simon L, Rodineau J éd. Pathologie de la coiffe des rotateurs de l'épaule. Paris : Masson, 1993 : 231-7.

Thomsen M, Loew M, Sabo D, Cotta H : Results of treatment after traumatic shoulder dislocation. Thoracic abduction plaster case or DessauIt dressing. Sportverletz-sportschaden 1995 ; 9 : 21-3.

Trillat A, Leclerc-Chalvet F : Luxation récidivante de l'épaule. Paris : Masson, 1973.

Troisier O : L'épaule enraidie. In : Simon L, Rodineau J éd. Épaule et médecine de rééducation. Paris : Masson, 1984 : 103-8.

Turkel SJ, Panio NW, Marshall JL, Girgis FG : Stabilizing mechanism preventing anterior dislocation of the gleno-humeral joint. J Bone Joint Surg [Am] 1981, 63 (A) : 1208-17.

Uhl TL, Kibler WB, Gecewich B, Tripp BL. Evaluation of clinical assessment methods for scapular dyskinesis. *Arthroscopy*. 2009 ; 25 (11) : 1240-8.

Uhthoff HK, Hammond DI, Sarkar K, Hooper GJ, Papoff WJ : The role of the coraco-acromial ligament in the impingement syndrome. A clinical, radiological and histological study, Int Orthop 1988 ; 12 (2) : 97-104.

Van Linge B, Mulder JD : Fonction du muscle sus-épineux et sa relation avec le syndrome sus--épineux. Étude expérimentale chez l'homme. J Bone Joint Surg [Am] 1963 ; 45 (B-4) : 750-4.

Vander Maren C, Geulette B, Lewalle J, Mullier J, Autrique JC, Thierry J, Deneufbourg J : Butée coracoïdienne selon Latarjet versus opération de Bankart. Étude comparative des résultats à propos de 50 cas, Acta Orthop Belg 1993 ; 59 (2) : 148-55.

Vander Meijden O, Westgard P, Chandler Z, Gaskill T, Kokmeyer D, Millett P: Rehabilitation after arthroscopic rotator cuff repair: current concepts review and evidence-basedguidelines. *Int J of Sports Phys Ther* 2012, 7(2) : 197-218.

Vermeiren F, Handelberg F, Casteleyn PP, Opdecam P : The rate of recurrence of traumatic anterior dislocation of the shoulder. A study of 154 cases and a review of the literature. Int Orthop 1993 ; 17 : 337-41,

Walch G, Liotard JP, Boileau P, Noël E : Le conflit glénoïdien postéro-supérieur. J Radiol 1993 ; 74 (1) : 47-50.

Walch G, Marechal E, Maupas J, Liotard JP : Traitement chirurgical des ruptures de la coiffe des rotateurs. Facteurs de pronostic. Rev Chir Orthop 1992 ; 78 : 379-88.

Walch G, Boileau P, Donell ST : Impingement of the deep surface of the supraspinatus tendon of the posterior glenoïdal rim : an arthroscopic study. J Shoulder Elbow Surg 1992 ; I : 238-45.

Walch G : La luxation récidivante de l'épaule. Rev Chir Orthop 1991 ; 77 (I) : 177-91.

Walch G, Charret P, Pietro Paoli H, Dejoui H : La luxation antérieure de l'épaule : récidives post--opératoires. Rev Chir Orthop 1986 ; 72 : 541-55.

Walch WM, Peterson DA, Shelton G, Newmann RD : Shoulder strength following acromioclavicular injury. Am J Sports Med 1985 ; 13 : 153-8.

Wang HK, Cochrane T : Mobility impairment, muscle weakness, scapular asymetry and shoulder injury in elite volleyball athletes.J Sports Med Phys Fitness 2001 ; 41 : 403-10.

Warner JJP, Micheli LJ, Arslanian LE, Kennedy J, Kennedy R : Patterns of flexibility, laxity and strength in normal shoulders and shoulders with instability and impingement. Am J Sports Med 1990 ; 18 (4) : 366-75.

Watson M : Rotator cuff function in the impingement syndrome. J Bone Joint Surg [Br] 1989 ; 71 (3) : 361-6.

Welfing J, Kahn MF, Desroy M, Parolaggi JB, de Sèze S : Les calcifications de l'épaule. La maladie des calcifications tendineuses multiples. Rev Rhum Mal Ostéoart 1965 ; 32 : 325-34.

Wilk KE, Obma P, Simpson CD, Cain EL, Dugas JR, Andrews JR. Shoulder injuries in the overhead athlete. *J Orthop Sports Phys Ther*. 2009 ; 39(2) : 38-54.

Wilk KE, Meister K, Andrews JR : Current concepts in the rehabilitation of the overhead throwing athlete. Am J Sports Med 2002 ; 30 : 136-51.

Wirth MA, Rockwood CA : Complications of total shoulder replacement arthroplasty. J Bone joint

Surg [Am] 1996 ; 78 (4) : 603-16.

Wright AA, Wassinger CA, Frank M, Michener LA, Hegedus EJ. Diagnostic accuracy of scapular physical examination tests for shoulder disorders: a systematic review. *Br J Sports Med.* 2013 ;*47(14)* : 886-92.

Wuelker N, Brewe F, Sperveslage C : Passive glenohumeral joint stabilisation : a biomechanical study. J Shoulder Elbow Surg 1994 ; 3 (3) : 129-34.

Yano Y, Hamada J, Tamai K, Yoshizaki K, Sahara R, Fujiwara T, *et al*. Different scapular kinematics in healthy subjects during arm elevation and lowering: glenohumeral and scapulothoracic patterns. *J Shoulder Elbow Surg*. 2010 ; 19 (2) : 209-15.

Ce document est la propriété exclusive de Sergiu Mitroi (sergiumitroi@yahoo.com) - vendredi 22 novembre 2019 à 23h37